# TRAVELL & SIMONS

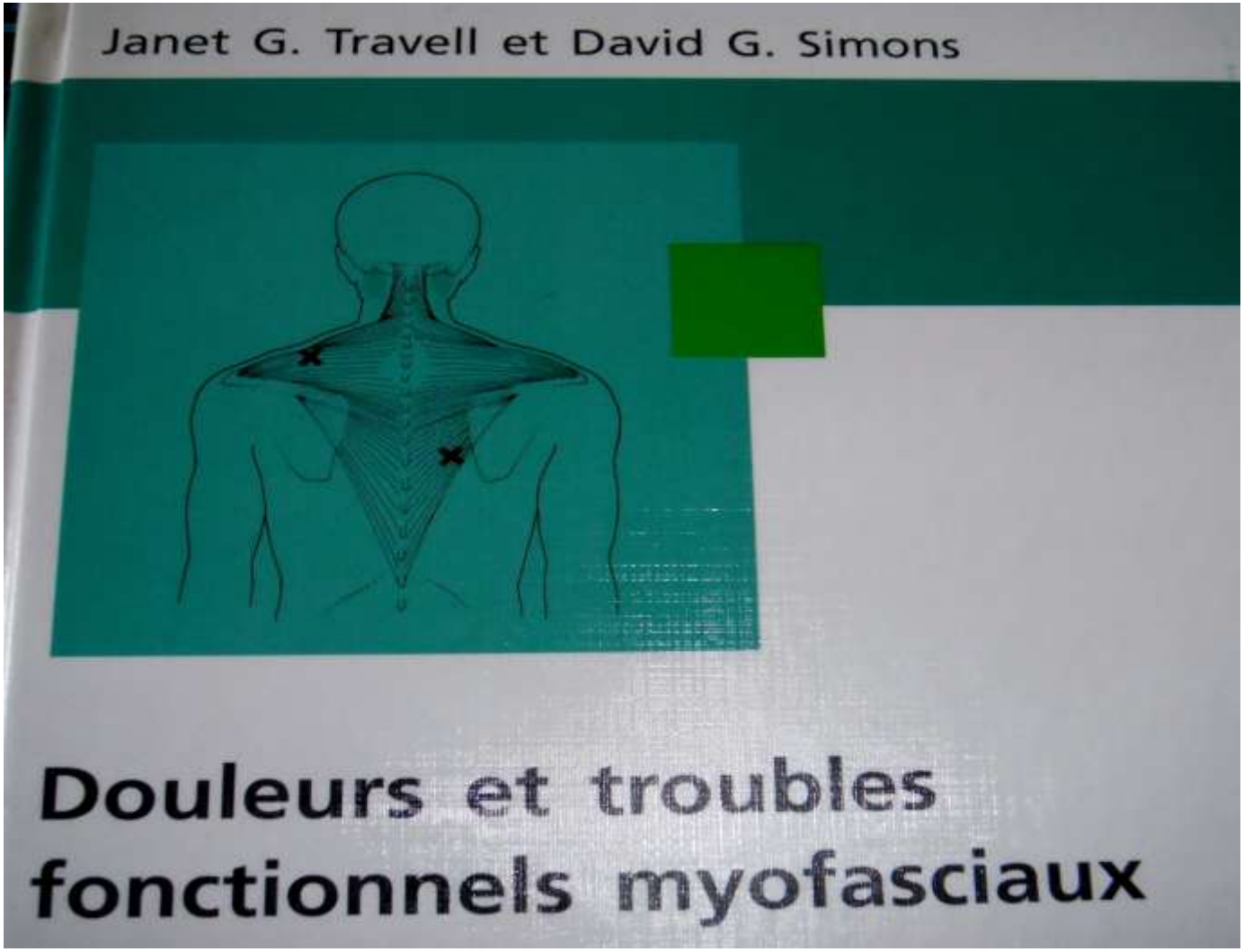

# Janet Travell & David Simons

**Janet Travell** a réalisé des années 50 aux années 90 la cartographie des douleurs projetées ou plutôt **référées**, qui ont pour origine un **point détente ou gâchettes** (Trigger )situé dans le muscle dans une bande de contractures, parfois sur une cicatrice, très peu sur les tendons (FM)**ce point** est très sensible **au point** que le patient sursaute et précise que cela reproduit sa douleur mais à distance et non sur un dermatome

- **Le dénominateur commun des douleurs référées de T&S et du syndrome de MAIGNE est la douleur à distance**

Le Dr Simons rejoindra Janet Travell et travaillera avec elle pour l aider à clarifier les mécanismes neurophysiologiques des PDM et donner un support scientifique à ce travail décrié et svt moqué à l époque

- Le petit coup de pouce à sa carrière vint des bons soins donnés au sénateur Kennedy avant son élection présidentielle
- **Pendant ce temps en France R.MAIGNE décrivait son SCPM unilatéral métamérique avec son cordon myalgique ,son dermatome et aussi son DIM vertébral correspondant; a notre avis + fréquent mais les 2 existent et peuvent coexister**

# Plusieurs points détente myofasiaux :PDM

- **PdM. Actif** : zone d'hyperexcitabilité dans un muscle ou son fascia qui est très douloureuse et qui donne une douleur à distance: **la douleur référée**, ce point détente actif est très sensible à la pression et est responsable **de secousses musculaires** il produit **des phénomènes neurovégétatif** dans la zone de douleurs référés.
- Ils sont + fréquents dans les muscles posturaux du cou,des ceintures et ds les muscles masticateurs(**trapèze sup ;scalènes, scm,elevateur scap,carré des lombes,temporal**)

**PDM latents encore +fréquents** et responsables de raideur et de limitation de la mobilité.

**Les PDM ne sont situés ni sur la peau,ni sur les ligaments, ni sur le périoste, ni sur les tendons.en effet ils sont myofasciaux;mais il y a aussi qques pts détentes cutanés et tendineux**

# Symptômes, des PDM

- La douleur myofasciale **des points détente** se projette dans des zones de référence caractéristiques à chaque muscle..
- Les **points de détente** sont activés par un effort excessif, le surmenage, un traumatisme direct, où le froid.
- Les **points détente** sont activés indirectement par d'autres pts détentes, par des maladies viscérales l'arthrite, et les troubles émotionnels.
- L'excitabilité **des points de détente**, varie d'heure en heure et d un jour à l'autre
- Les signes et les symptômes d'activité **d'un point détente** survivent longtemps à l'événement déclenchant.
- Des phénomènes autres que la douleur de type neurovégétatif sont souvent provoquées par **les pdm**

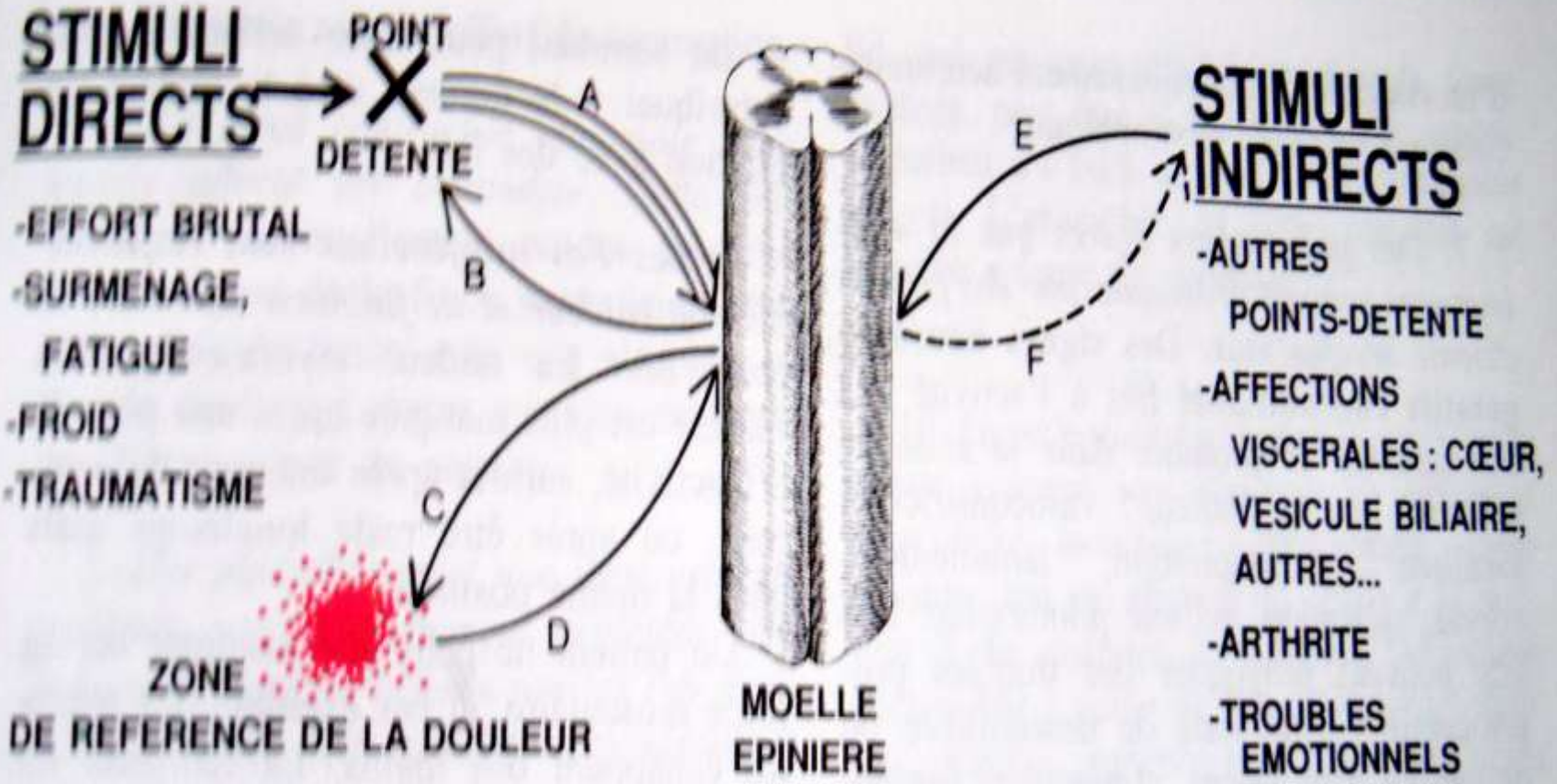
STIMULI DIRECTS
POINT DETENTE
-EFFORT BRUTAL
-SURMENAGE, FATIGUE
-FROID
-TRAUMATISME
A
B
C
D
E
F
ZONE DE REFERENCE DE LA DOULEUR
MOELLE EPINIERE
STIMULI INDIRECTS
-AUTRES POINTS-DETENTE
-AFFECTIONS VISCERALES : CŒUR, VESICULE BILIAIRE, AUTRES...
-ARTHRITE
-TROUBLES EMOTIONNELS

# Examen clinique

- En présence d'un point de détente, **l'étirement** passif ou actif du muscle augmente la douleur.
- Il y a une **limitation de l'amplitude** quand le muscle se contracte fortement
- **La force du muscle est amoindrie**,
- Il y a des paresthésies et des hyperesthésies ds la zone de la douleur référée, et **des troubles vasomoteurs** et sudoripares
- À la palpation : le muscle paraît tendu dans le voisinage immédiat **(bandes de tension**)
- Au sein de la bande palpable :le pt détente apparaît sous forme d'un point bien précis de sensibilité extrême, entraînant le retrait du patient : **signe du sursaut.**
- La palpation transversale, du point provoque **une secousse musculaire localisée.**
- Une pression modérée maintenue sur le point de détente sensible produit ou intensifie sa douleur dans la zone le référée
- la peau de certains patients présente **du dermographisme** ou de la **panniculose** dans la région qui recouvre **le pdm**(palper-rouler)

# LA PALPATION

- Palpation de dépistage (superficielle)
- Palpation par pincement
- Palpation à plat
- Palpation transversale

# Compression nerveuse des bandes musculaires avec PDM

Les bandes palpables myofasciales et leur PDM entraînent des compressions nerveuses

- Frontal **comprime** nerf supra orbitaire
- Semi spinalis **comprime** nerf d'Arnold
- Scalènes & petit pectoral **compriment** plexus brachial
- Supinateur **comprime** branche profonde radial
- Paravertébraux **compriment** branche postérieure et expliquent les cellulalgies métamériques en opposition à R. Maigne,ou cest la souffrance d'un segment mobile qui entraîne un SCTM)

# Réponse au traitement local

- En réponse au traitement local on assiste à la disparition **immédiate** de la zone de sensibilité de la douleur référée, et de la réaction de **secousse musculaire,** et de **la limitation de mobilité.**
- L'application de chaleur sur le muscle, pendant quelques minutes immédiatement après le strech and cold-spray ou l infiltration provoque une amélioration de la mobilité
- Le soulagement sera d'autant plus durable que le patient exécutera à la fin de la séance de traitement plusieurs séquences de mouvement poussé jusqu'à l'aptitude complète de tous les muscles traités.
- Il ya souvent plusieurs PDM à traiter

# Définition d'un pt détente actif

- Notion de survenue brutale après **l'effort excessif** ou de survenue progressive après **surmenage** prolongée du muscle affecté ou **traumatism muscul(**choc,élongation)
- **Les territoires caractéristiques** des douleurs référées de ces points sont spécifiques de chaque muscle
- le muscle affecté à une **limitation d'amplitude** et une **faiblesse** à l'étirement.
- **Une bande palpable** tendue, en plein milieu du muscle.
- Une **sensibilité exquise** à la pression localisée au sein de la bande palpable.
- Une réaction **de secousses musculaires** localisées lors de la palpation transverse où de la puncture de la zone sensible
- **la possibilité de reproduire la douleur dont se plaint le** patient par pression ou par puncture du pt sensible
- la disparition des symptômes par un traitement dirigé

# Les points détentes ou (gâchettes) **non** myo-fasciaux

- 1)Pts détente de la peau et les cicatrices
- 2)Pts détente des ligament
- 3)Pts du périoste

- 4)Pts d'Acupuncture & dermalgies de JARRICOT
- 5)Pts de la Fibromyalgie sur les tendons
- 6)Tender- points de Jones
- 7)Cordons musculaires douloureux du SCPM de R.MAIGNE
- Pis, pts de crête,pt sonnette ant,pdt de Mac-Burnay de Murphy etc ..

# Autres Pts non myofasciaux:peau et cicatrices

On pince la peau et on obtient des douleurs piquantes parfois locales parfois à distance :rien avoir avec la précision cartographique des pdm

On traite par injection sous cutanée de novocaine et hydrocortisone ds la cicatrice

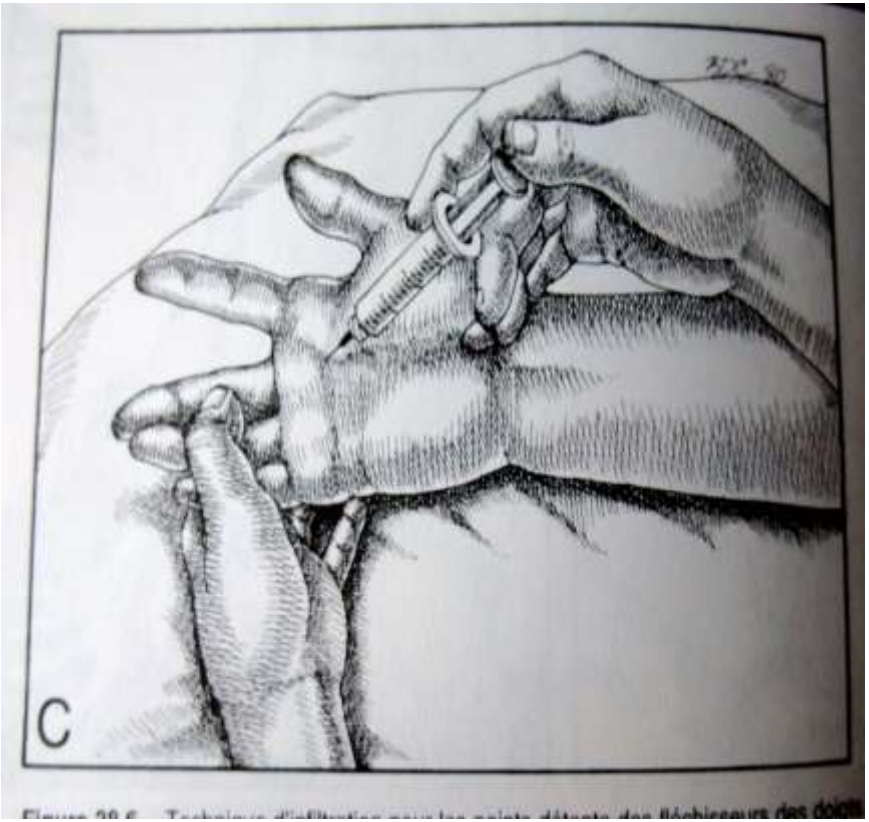

# Autres pts non myof:fascias et ligaments et capsules

- Kellgren en injectant du sérum salé ds l aponévrose du MFessier déclanche des douleurs à distance
- Travell a montre 4Pds dans la capsule lors de l entorse de cheville avec dl référée
- Traitement par injection loco dolenti

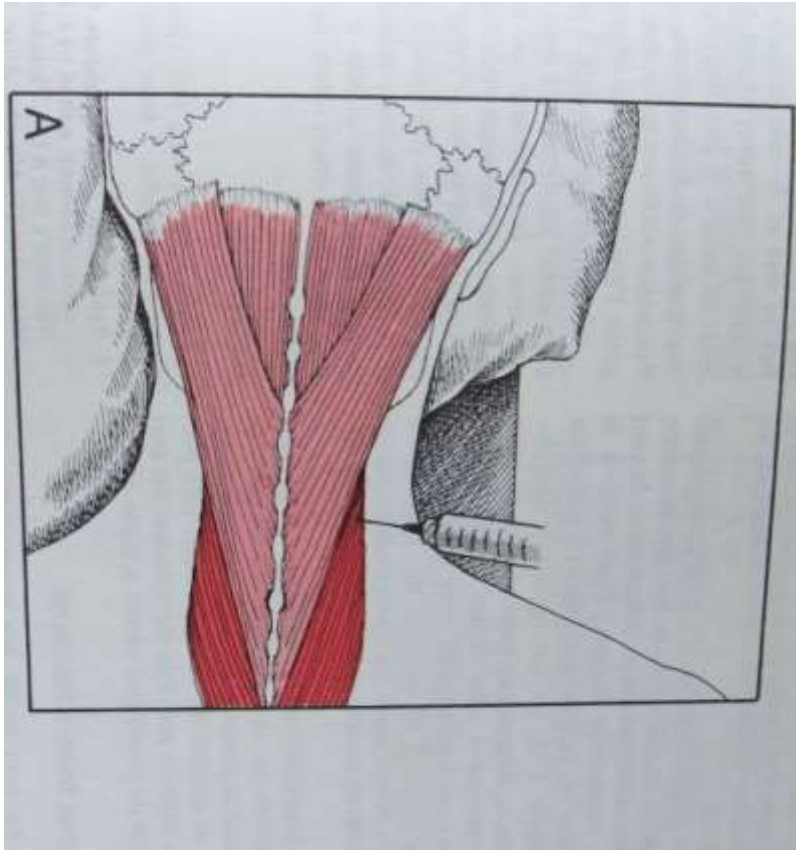

# Autres pd non myofasc:pts du périoste,pts deVALLEIX

- Kellgren a  établi des pd périostes avec dl référée et surtout réactions neurovégétatives :transpiration ,pâleur, nausée..
- Valleix en 1841decrivit des points douloureux qu il croyait localisés le long des nerfs, il expliquait  la  dl ressentie à distance lors de la  palpation des pts par l irritation des fibres nerveuses comprimées, l autorité qu il imposa  dans son explication neurologique empêcha ses successeurs de voir  la nature réferée de la  dl et  son origine  musculaire, ceci explique  la  pauvreté des travaux  français  sur  les dl myofasciales dixit  J Travell. Compensé par MAIGNE.

# Autres points non myof: les points d'acupuncture & les dermalgies viscérales(aucun rapport)

**les points d acupuncture** sont sur des zones anatomiques très précises et non dans des muscle ; dans le derme on enfonce l aiguille a environ 5mm sous la peau

**Les dermalgies de Jarricot** sont plutôt des douleurs au pincé et correspondent a des projections de douleurs viscérales(vb&omoplate,cœur &c8)(Mac-burnay,Murphy)

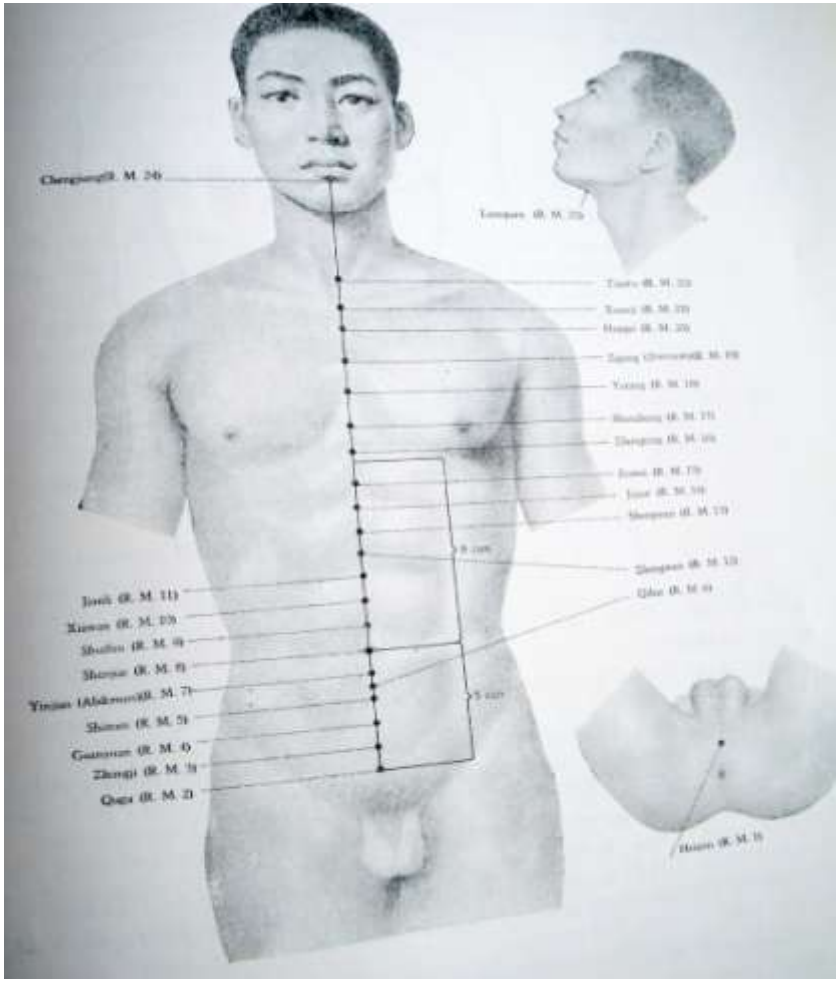

# Pts de la Fibromyalgie 4kg/cm2 aux **insertions tendineuses**

## Localisation des points douloureux

Ils sont localisés de manière symétrique sur les parties gauche et droite du corps. On en dénombre 18 au total :

1. Près de l'occiput, dans la zone d'insertion du trapèze.
2. À la hauteur des cervicales inférieures entre les apophyses transverses des cervicales 5 et 7.
3. En bas du trapèze entre l'occiput et l'insertion de l'omoplate.
4. Sur la partie inférieure du sus-épineux au-dessus de l'omoplate.
5. À la jonction chondro-sternale.
6. À 2 centimètres de l'épicondyle externe.
7. Au niveau du rachis lombaire.
8. À l'extrémité postérieure du grand trochanter, partie externe de la hanche.
9. Au niveau des pattes d'oie situées au-dessus de l'articulation du genou.

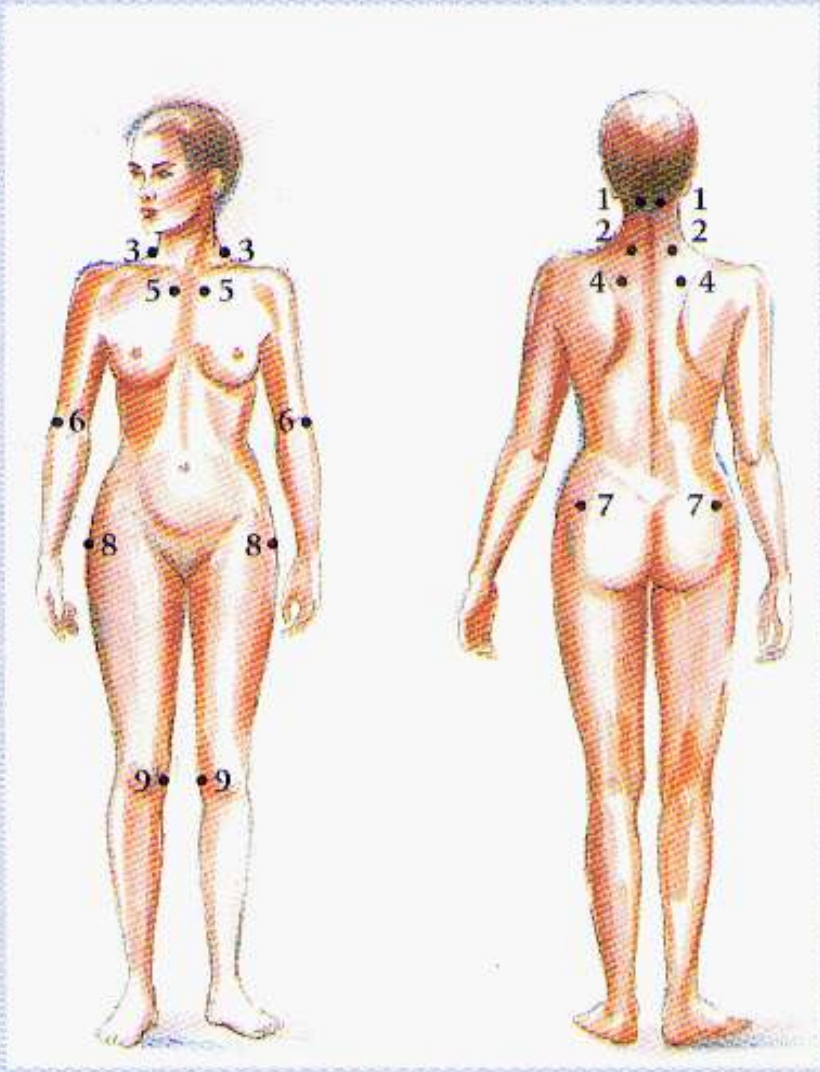

# FibroMyalgie

- Douleur **chronique** et diffuse **bilatérale**
- Points douloureux aux insertions **tendineuses symétrique** ,plus que sensibles doivent être douloureux ,appuyer avec le pouce d'une force de 4Kg cad jusqu'au blanchiment de l'ongle du pouce
- Associé à pincé -roulé de très doul à impossible sur la peau du haut du dos (trapèze moyen)
- **Raideur et fatigue** matinale,sommeil non réparateur ,clinostatisme.
- Richesse des troubles **fonctionnels** associés.



# TENDERS-POINTS de JONES

- JONES soulage les douleurs articulaires ou vertébrales en plaçant passivement l'articulation, dans sa position de confort maximal, c'est-à-dire de tension myofasciale minimale(contretension ou repositionnent)en raccourcissant le muscle incriminé
- Jones constate une **infiltration œdémateuse** et des **tensions tissulaires** dans les tissus et il établit une cartographie **des tenders points** ;son inspiration vient des Triggers Pts de T &S mais il n y a pas ici de douleurl référée et la carto est différente
- ,**les points tender ou sensibles** ne se situent pas dans ou sous la peau comme la plupart des points d'acupuncture mais dans le muscle pour la majorité mais aussi dans le tendon le ligament ou le fascia,ils **mesurent1cm de** diamètre et comportent un centre de 3mm de diamètre qui est très sensible; pour un dysfonctionmt artic spécifique il peut y en avoir plusieurs disposés en ligne; le médecin percevra **la tension** et ou l'**oedeme** ainsi que sa sensibilité avec de la pratique palpatoire très fine
- la question qui se pose souvent est de savoir si l évaluation palpatoire est thérapeutique, comme dans acupression ou les techniques de Rolfing , le but de ce sondage n'est pas thérapeutique il sert uniquement à établir un diagnostic et à contrôler la justesse du traitement **en contre tension** et **raccourcissement**
- **Le point tender** cesse d'être sensible si le traitement a été efficace mais il se réactive très vite si le retour après 90sec est trop rapide et il faut faire réaliser au

# TENDER- POINTS DE JONES

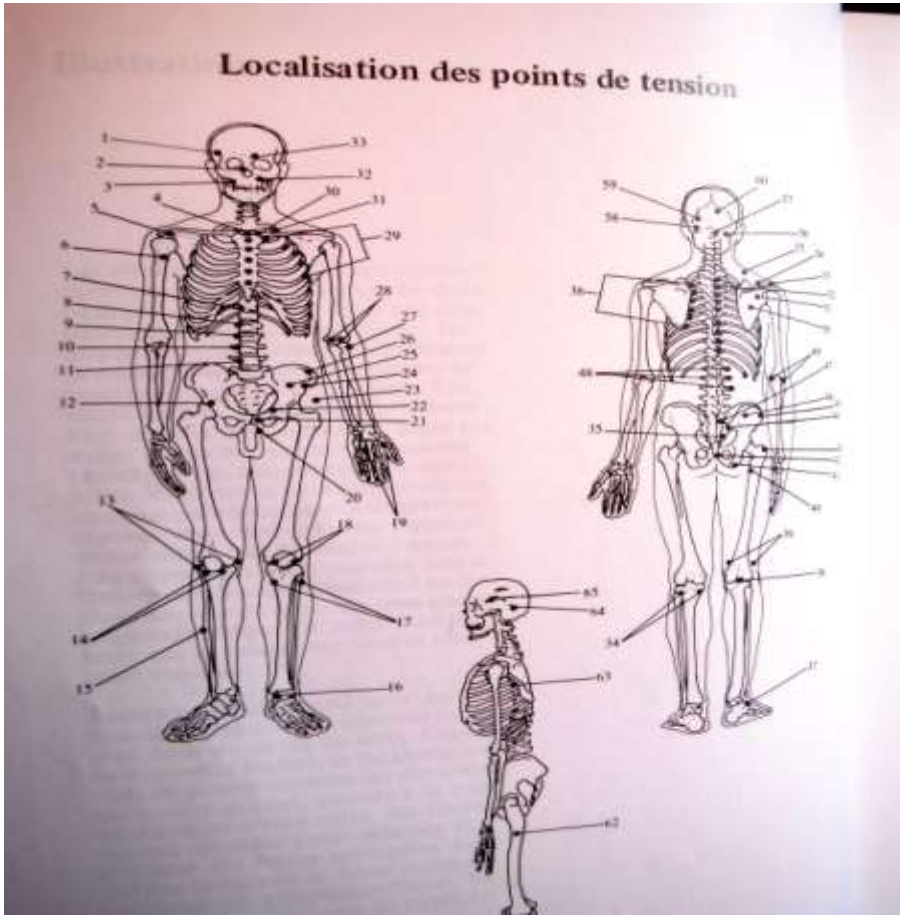


1. Ecaille du temporal
2. Nez
3. Masseter-temporo-maxillaire
4. Point antérieur de la première dorsale
5. Point antérieur de l'acromio-claviculaire
6. Grand dorsal
7. Point antérieur de la septième dorsale
8. Point antérieur de la huitième dorsale
9. Point antérieur de la neuvième dorsale
10. Point antérieur de la dixième dorsale
11. Point antérieur de la onzième dorsale
12. Point antérieur de la douzième dorsale
13. Menisques interne et externe
14. Points des ménisques en exten-
34. Point d'extension de la cheville (sur les jumeaux)
35. Sacro-iliaque déployée et supérieure
36. Côtes supérieures en inspiration (sur les angles des côtes)
37. Cheville externe
38. Ligament croisé postérieur
39. Ligament croisé antérieur
40. Point postéro-interne du trochanter
41. Point postéro-interne du trochanter
42. Coccyx (pour sacro-iliaque déployée et supérieure)
43. Point postéro-externe du tr chanter
44. Pôle inférieur de la cinquiè lombaire
45. Quatrième lombaire
46. Troisième lombaire
47. Pôle supérieur de la cinquiè

# TENDER- POINTS

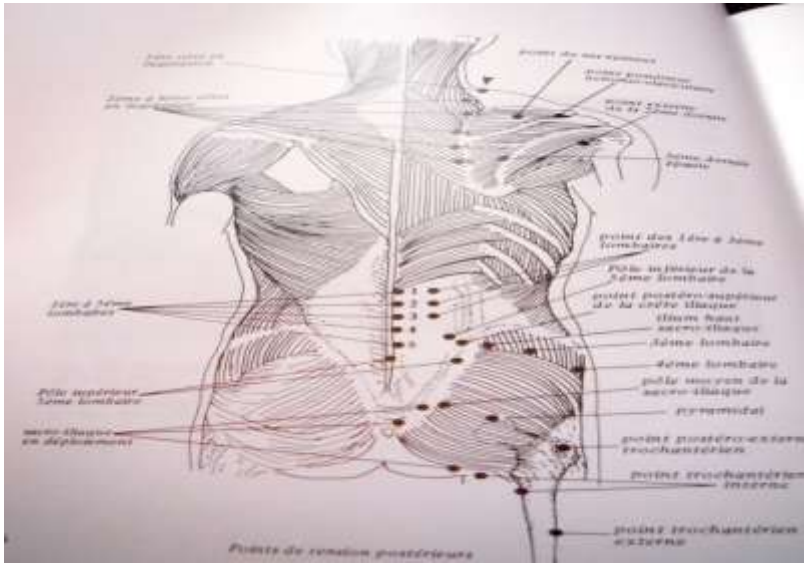

Fig. 41 - **Points de tension postérieurs du thorax.**
Il s'agit de la localisation des points de tension (interspinaux : IS - paraspinaux : PS - et angles de côtes : Ribs) associés à des dysfonctions articulaires en extension, à des lésions d'inclinaison latérale, et à des lésions de côtes qui sont soulagées en inspiration.

Fig. 44 - **Points de tension trouvés sur les fesses.**
L'illium, la tubérosité ischiatique, et le grand trochanter du fémur ont été employés comme repères, et, en commençant en haut à gauche, l'épine iliaque postéro-supérieure (EIPS) est le principal repère. 3 cm en dehors de lui se localise le point de tension dio-sacré de l'illum haut (IHSI). 2 cm en direction caudale sous l'épine iliaque postéro-supérieure, se trouve le point de tension correspondant au pôle inférieur de la cinquième lombaire (LPSL). Plus latéralement se trouvent les points de tension correspondant aux dysfonctions des troisième et quatrième lombaires (3L, 4L). Le point de tension du déplacement dio-sacré haut (HS) - 5L) se localise 10 cm en direction caudale sous l'épine iliaque postéro-supérieure et légèrement en dedans

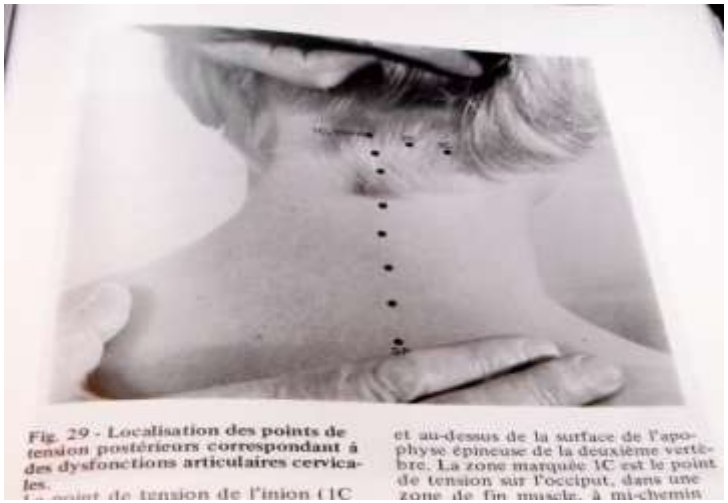

**Fig. 29 - Localisation des points de tension postérieurs correspondant à des dysfonctions articulaires cervicales.**
Le point de tension de l'inion (IC et au-dessus de la surface de l'apophyse épineuse de la deuxième vertèbre. La zone marquée IC est le point de tension sur l'occiput, dans une zone de fin muscle, à mi-chemin

# Traitement des tender-points par raccourcissement

- Après repérage de la zone sensible ou **Tender point,**on met en position de confort maximal en raccourcissant le muscle et en positionnant l articulation dans les 3 plans de manière a ce que ce point soit neutralisé et on attend 90 secondes que l œdème et la tension du tender point disparaisse sous le doigt ;retour très lent pour ne pas relancer les propriocepteurs.En général on raccourcit en ext ou flex &inclinaison ,la rotation sert au fine tuning

# Cordons douloureux du SCTM de MAIGNE (Pis, pts périostés,pts de crête m & l)

- Nous pensons et nous le vérifions tous les jours **qu il y a plus** de cordons myalgiques du SCPM de Maigne avec son territoire métamérique unilatéral et son DIM vertébral **que de** Triggers POINTS
- 9 fois sur 10 nous retrouvons des cordons de MAIGNE sans dl référée.

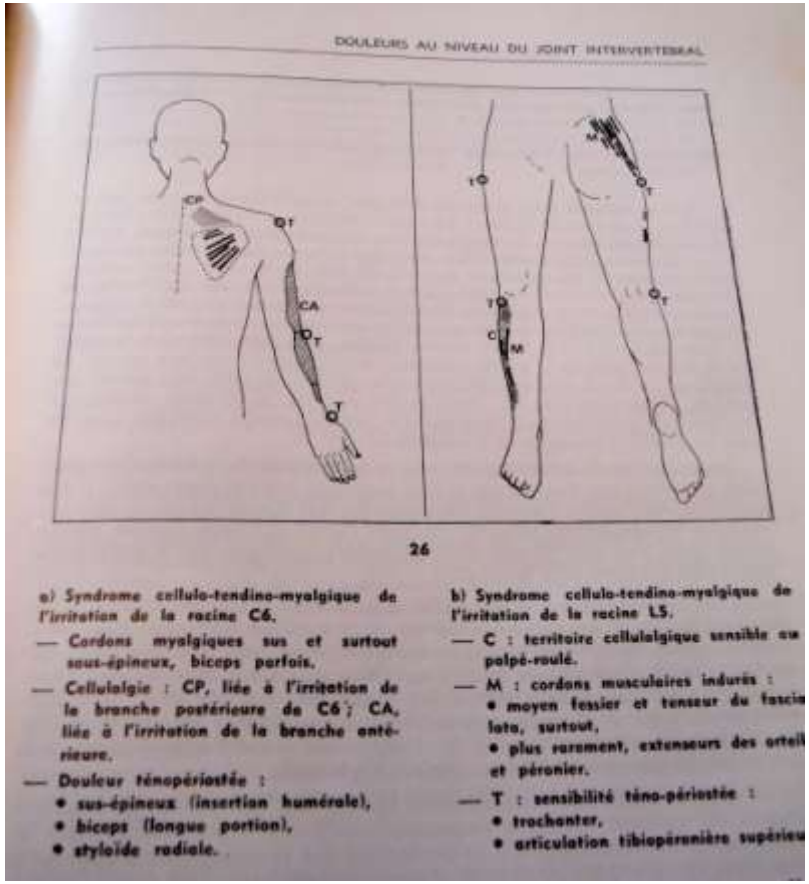

# SCPM de MAIGNE

- **Un des pts commun entre la théorie** de T&S et celle de R.Maigne est : l'expression à distance de la douleur (DL )
- Pour T&S en appuyant sur un muscle donné on obtient une DL référée sur un territoire cartographié très précis.
- Pour R.M. l'origine vertébrale du dim et sa projection métamérique à distance par la racine post donne des céphalées d origine cervicales htes , des dorsalgies cervicales basses , des brachialgies d orig cervicales des fessalgies d 'origine dorsolombaire des gonalgies d orig lombo-crurales ETC …

•**La différence entre les 2 théorie** est l'origine **musculaire** pour T &S **vertébrale** pour R.MAIGNE

•Par contre la cause semble commune ;microtraumatismes,tensions posturales ;positions de travail, de sommeil inconfortables,sédentarité;faux mouvements etc.

•L'autre diff est sur la projection de la dl référée: sur un dermatome pou RM et sur une zone de projection inexplicable mais reproductible pou T &S

# MAIGNE:SCPM points périostés & cellulalgie

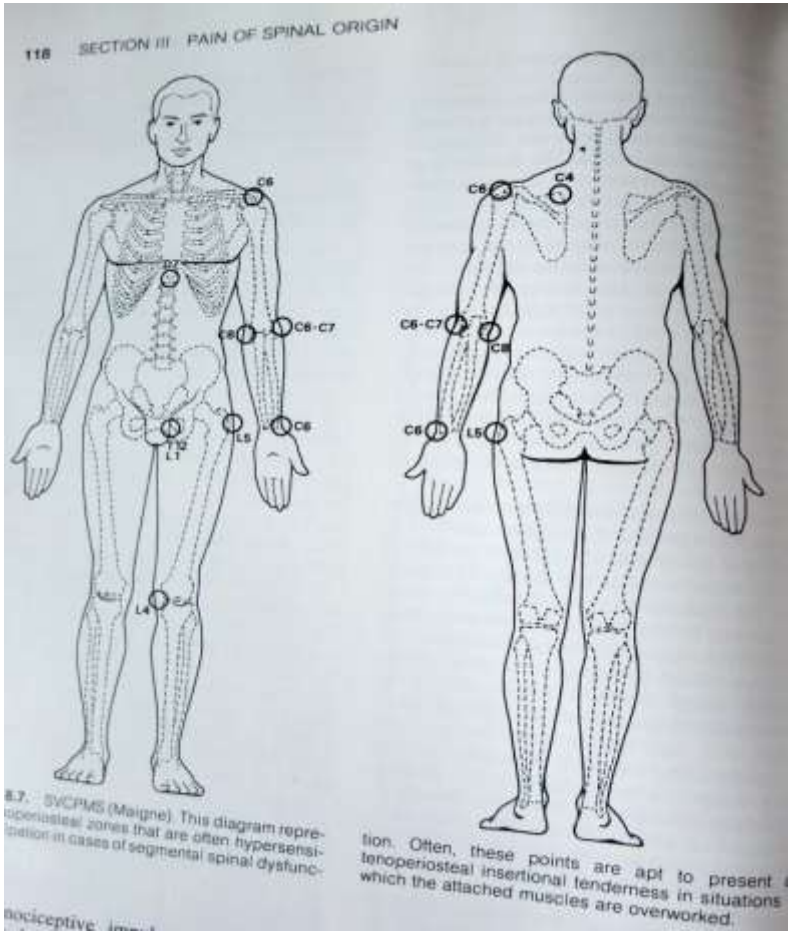


8.7. SVCPMS (Maigne). This diagram repre- periosteal zones that are often hypersensi- cation in cases of segmental spinal dysfunc- tion. Often, these points are apt to present tenoperiosteal insertional tenderness in situations which the attached muscles are overworked.

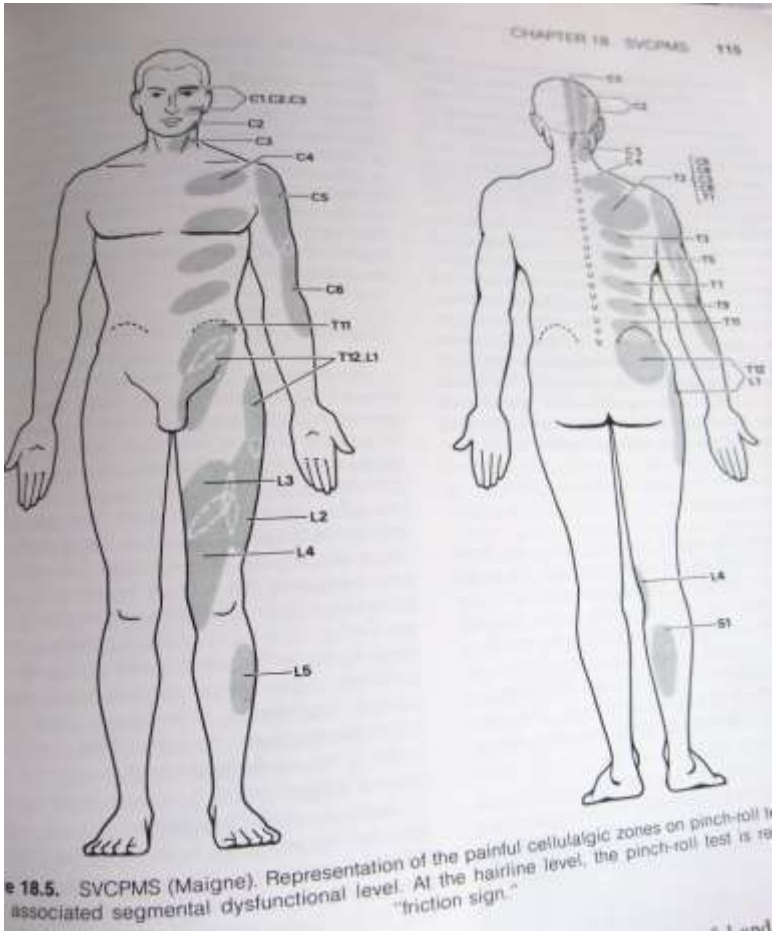


e 18.5. SVCPMS (Maigne). Representation of the painful cellulalgic zones on pinch-roll associated segmental dysfunctional level. At the hairline level, the pinch-roll test is re "friction sign."

# Surnom des muscles par T&S

- **Trapèze** : le portemanteau
- **Splénius** : le mal au crâne.
- **Semi spinalis** : douleurs dans le cou.
- **Sous occipitaux** : le fantôme du mal de tête.
- **Élévateur Scapulae**: le cou raide
- **Scalènes:** Les piégeurs
- **Grand dentelé** : le point de côté.
- **Multifidu**s : le lumbago.
- **Carré des lombes** : le bouffon
- **Psoas**: espiègle bien caché.

# Pour TRAVELL & SIMONS

- Céphalée du TRAPEZE
- Brachialgies des SCALENES
- Capsulite du SOUS SCAPULAIRE
- Dorsalgie du MULTIFIDUS & L.Scapulae
- Lombalgie du CARRE des LOMBES
- Fessalgie du PIRIFORME
- Sciatique des FESSIERS
- Tendinite du coude du COURT SUPINATEUR
- Talalgie du SOLEAIRE.
- Nevralgies diverses par compression musculaire.

# Cephalée du TRAPEZE

- Nous voyons qu'une céphalée temporale peut être provoquée par le trapèze, l'examen systématique des muscles régionaux permet de le mettre en évidence tout en demandant au patient si le pincement reproduit sa douleur et s'il y'a irradiation
- T&S pour chaque muscle donnent :une **cartographie& un surnom, un étirement** manuel,un **conseil** pratique,un **auto étirement** a faire chez soi.

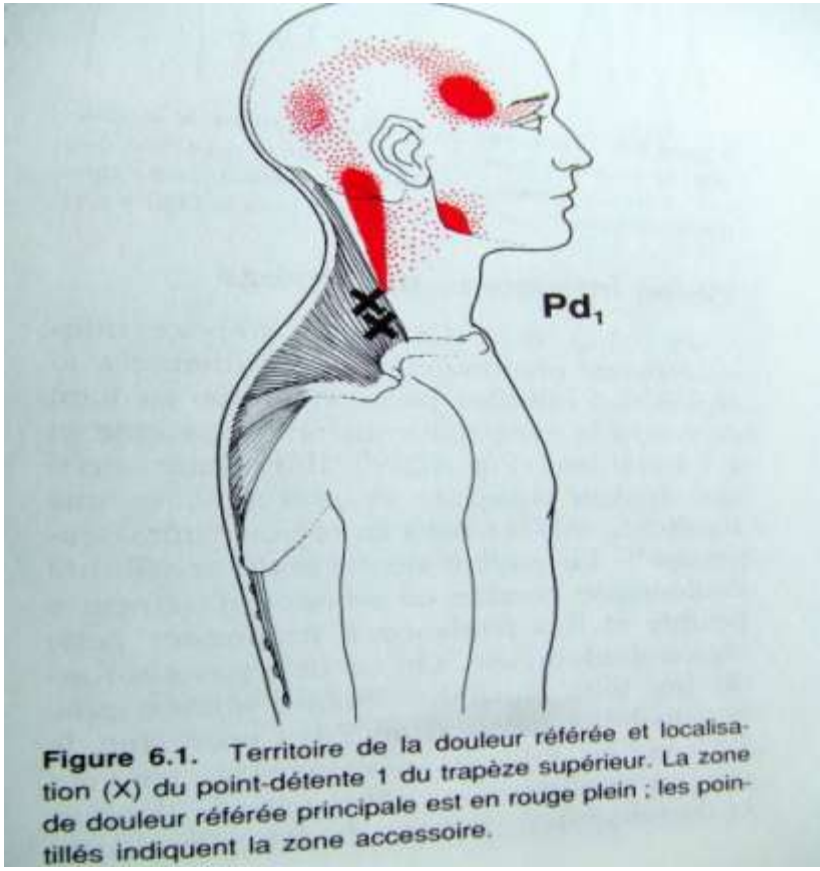


**Figure 6.1.** Territoire de la douleur référée et localisation (X) du point-détente 1 du trapèze supérieur. La zone de douleur référée principale est en rouge plein ; les pointillés indiquent la zone accessoire.

# CHAPITRE 6

# Muscle Trapèze

## *« Le portemanteau »*

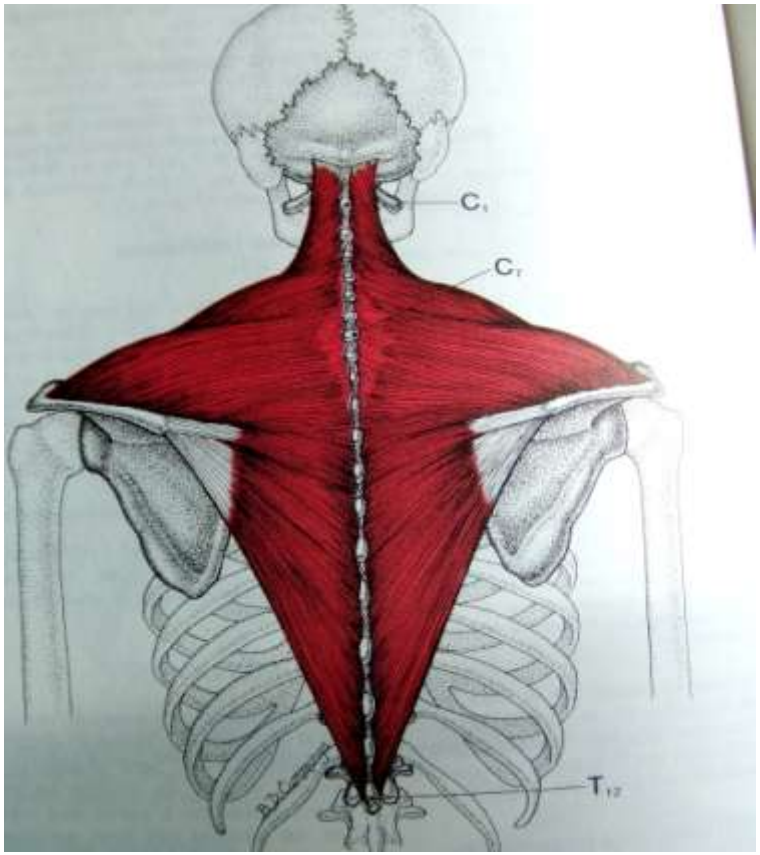


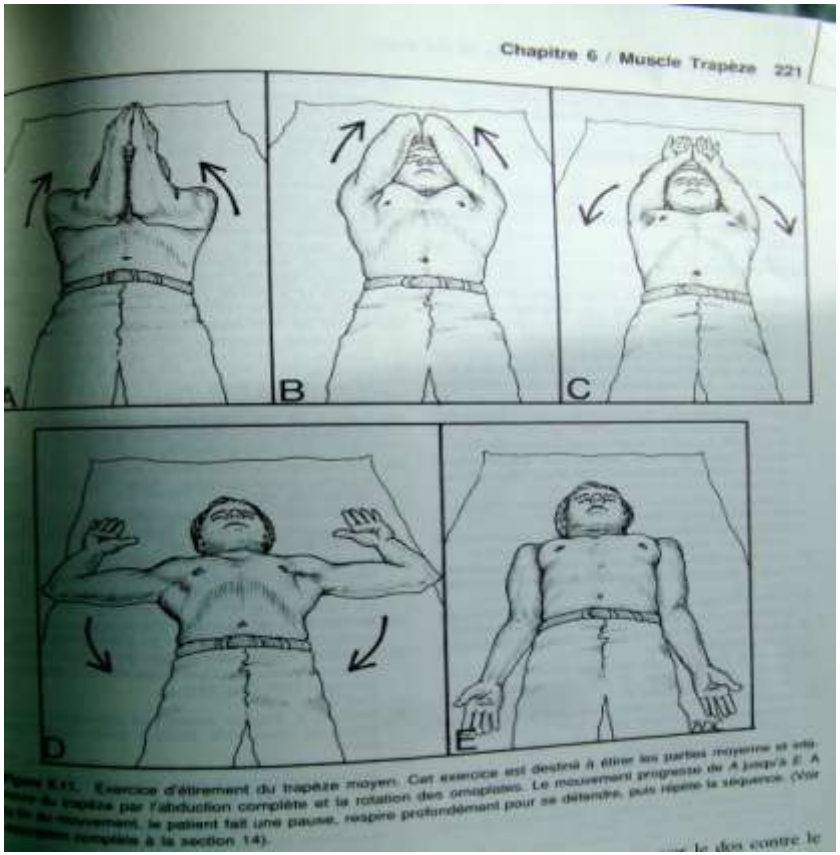


Exercice d'étirement du trapèze moyen. Cet exercice est destiné à étirer les parties moyenne et infé-
du trapèze par l'abduction complète et la rotation des omoplates. Le mouvement progresse de *A* jusqu'à *E*. A
fin du mouvement, le patient fait une pause, respire profondément pour se détendre, puis répète la séquence. (Voir
complète à la section 14).

# Douleurs brachiales des SCALENES

L‘examen systématique de tous les muscles du cou et le questionnement s du  patient permet de trouver les points et cordons et de les rattacher a des pts détente, des tender pts ou des cordons de Maigne SCM(pincer):SCALENES(frictionner);TRAPEZE(pincer),SUSEP (friction),ELEVATEUR SCAP(frict) RHOMBOIDE(pincer),SEMI SPINALIS (pincer)SPLENIUS (friction)

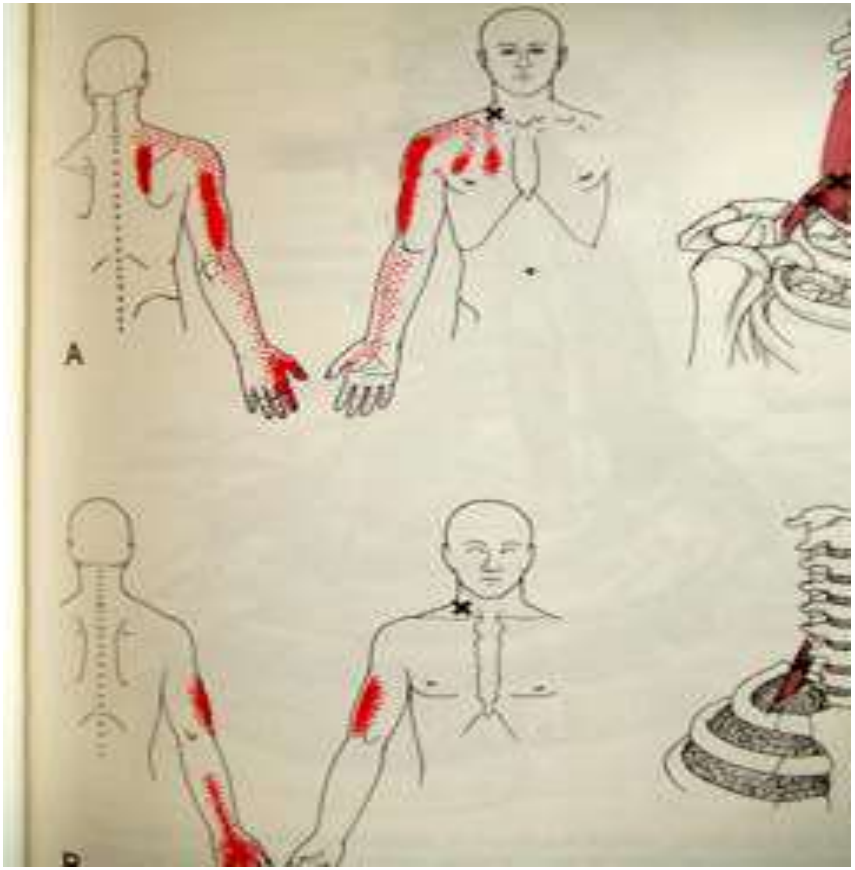

# CHAPITRE 20

# Muscles scalènes

## *« Compressions »*

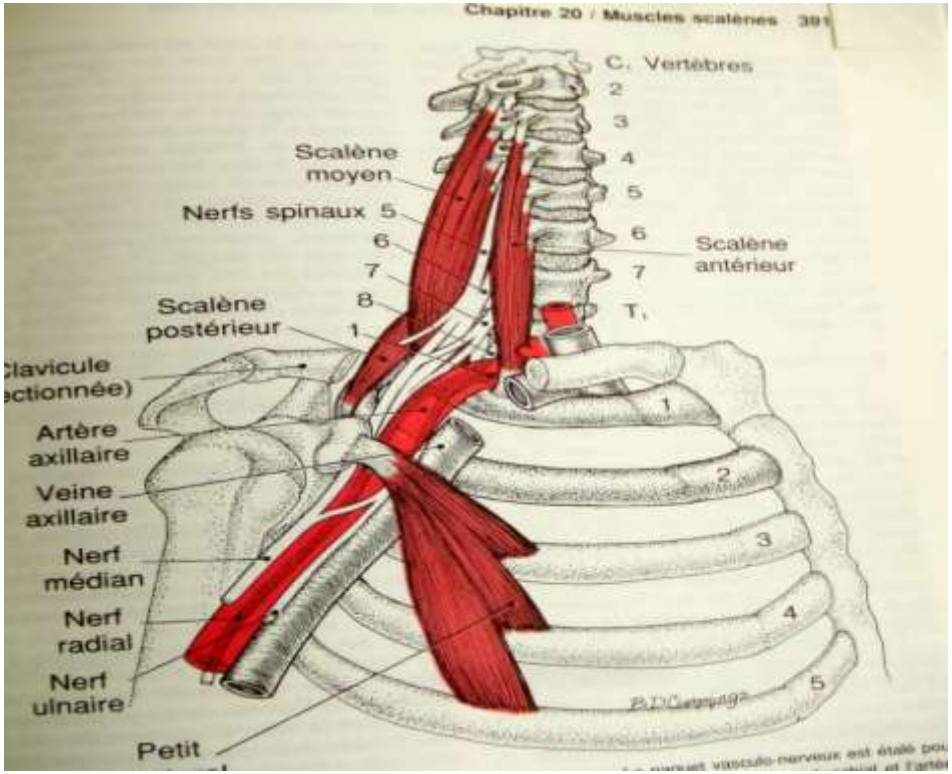


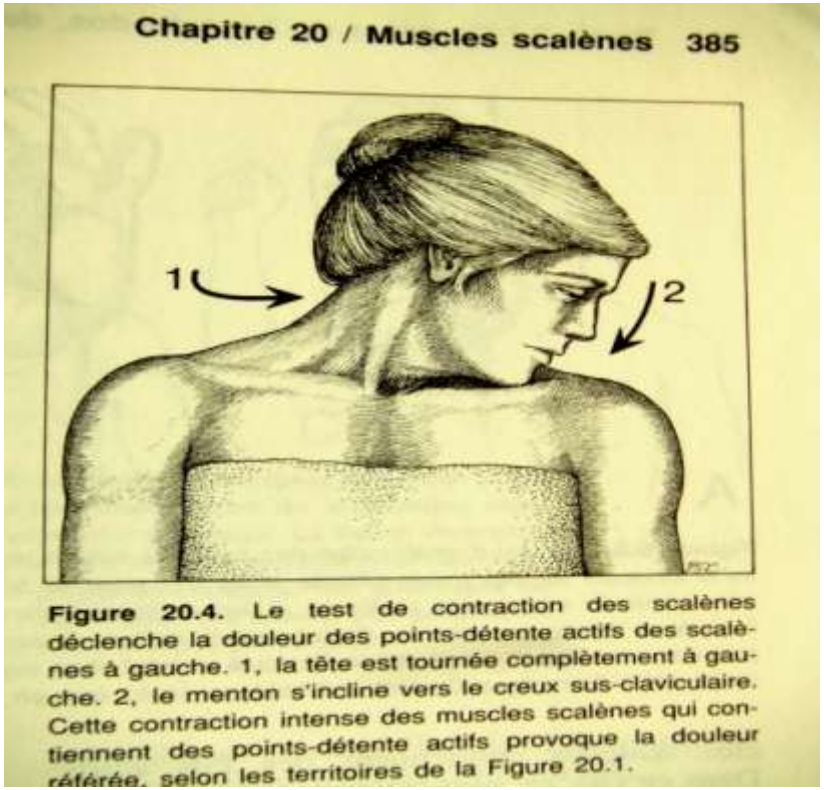


**Figure 20.4.** Le test de contraction des scalènes déclenche la douleur des points-détente actifs des scalènes à gauche. 1, la tête est tournée complètement à gauche. 2, le menton s'incline vers le creux sus-claviculaire. Cette contraction intense des muscles scalènes qui contiennent des points-détente actifs provoque la douleur référée, selon les territoires de la Figure 20.1.

# Capsulite rétractile du sous scapulaire

- Ce muscle caché doit faire partie de la palpation systématique des muscles de l épaule

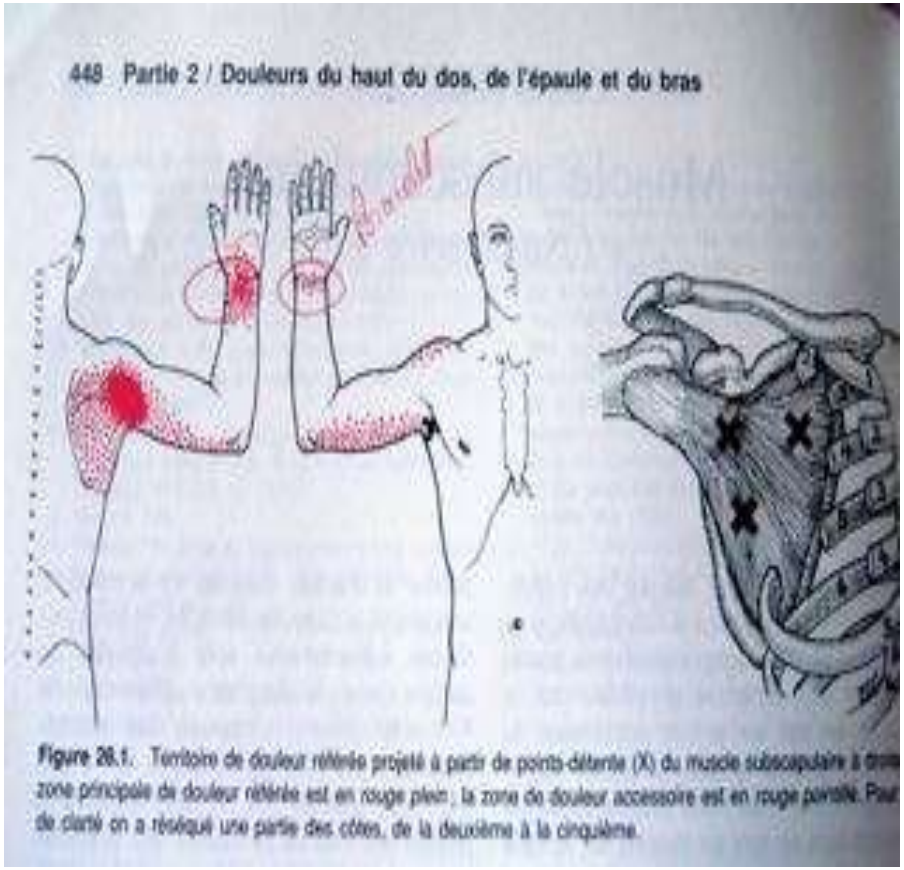


**Figure 28.1.** Territoire de douleur référée projeté à partir de points-détente (X) du muscle subscapulaire à droite. La zone principale de douleur référée est en rouge plein ; la zone de douleur accessoire est en rouge pointillé. Pour plus de clarté on a réséqué une partie des côtes, de la deuxième à la cinquième.

# CHAPITRE 26

# Muscle subscapulaire

## *« Epaule gelée »*



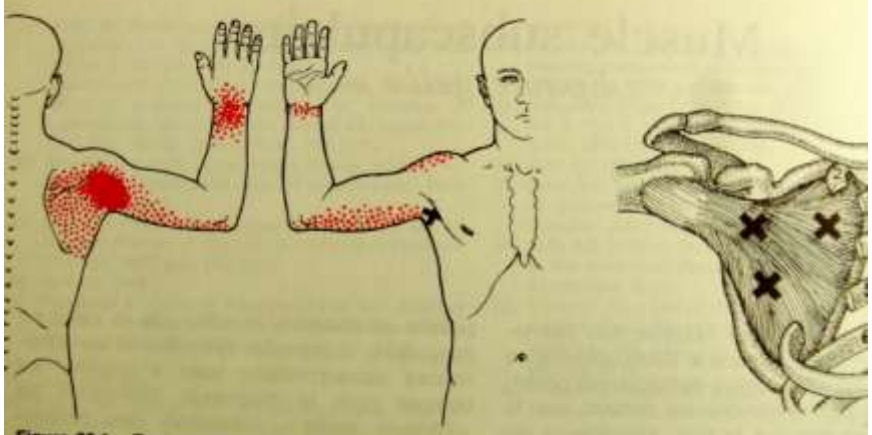

**Figure 26.1.** Territoire de douleur référée projeté à partir de points-détente (X) du muscle subscapulaire zone principale de douleur référée est en *rouge plein* ; la zone de douleur accessoire est en *rouge pointil* de clarté on a réséqué une partie des côtes, de la deuxième à la cinquième.

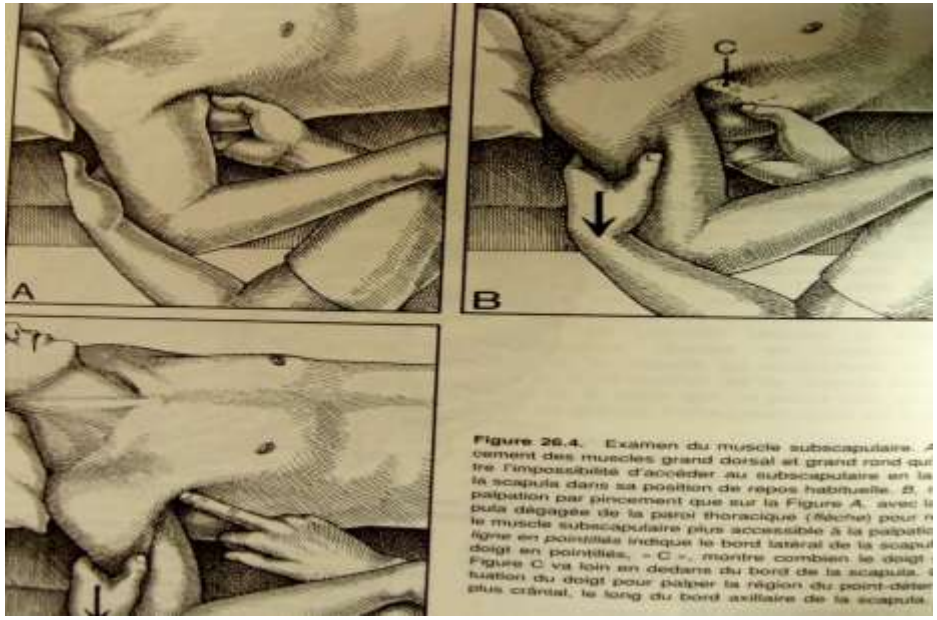


**Figure 26.4.** Examen du muscle subscapulaire. A cement des muscles grand dorsal et grand rond qu tre l'impossibilité d'accéder au subscapulaire en la la scapula dans sa position de repos habituelle. B, palpation par pincement que sur la Figure A, avec la pula dégagée de la paroi thoracique (flèche) pour le muscle subscapulaire plus accessible à la palpatio ligne en pointillés indique le bord latéral de la scapul doigt en pointillés. « C », montre combien le doigt Figure C va loin en dedans du bord de la scapula. tuation du doigt pour palper la région du point-déte plus crânial, le long du bord axillaire de la scapula.

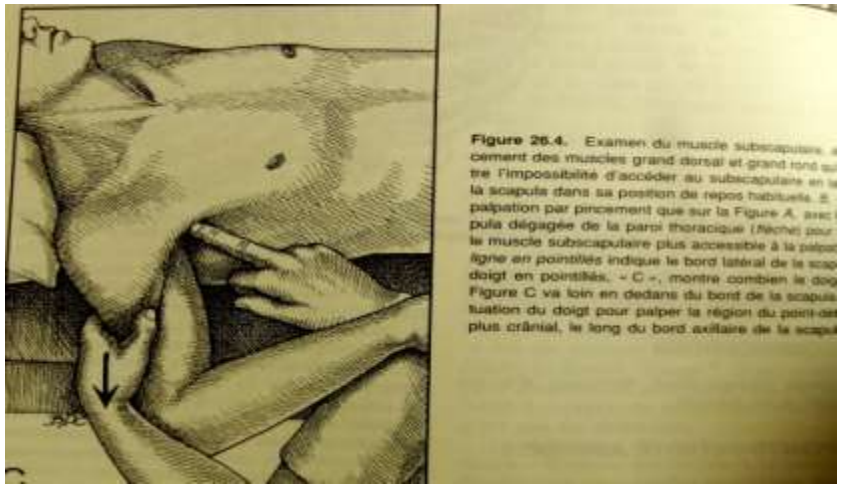

**Figure 26.4.** Examen du muscle subscapulaire. A cement des muscles grand dorsal et grand rond qu tre l'impossibilité d'accéder au subscapulaire en la la scapula dans sa position de repos habituelle. B, palpation par pincement que sur la Figure A, avec la pula dégagée de la paroi thoracique (flèche) pour le muscle subscapulaire plus accessible à la palpatio ligne en pointillés indique le bord latéral de la scap doigt en pointillés. « C », montre combien le doig Figure C va loin en dedans du bord de la scapula tuation du doigt pour palper la région du point-déte plus crânial, le long du bord axillaire de la scapul

# Dorsalgies du multifidus

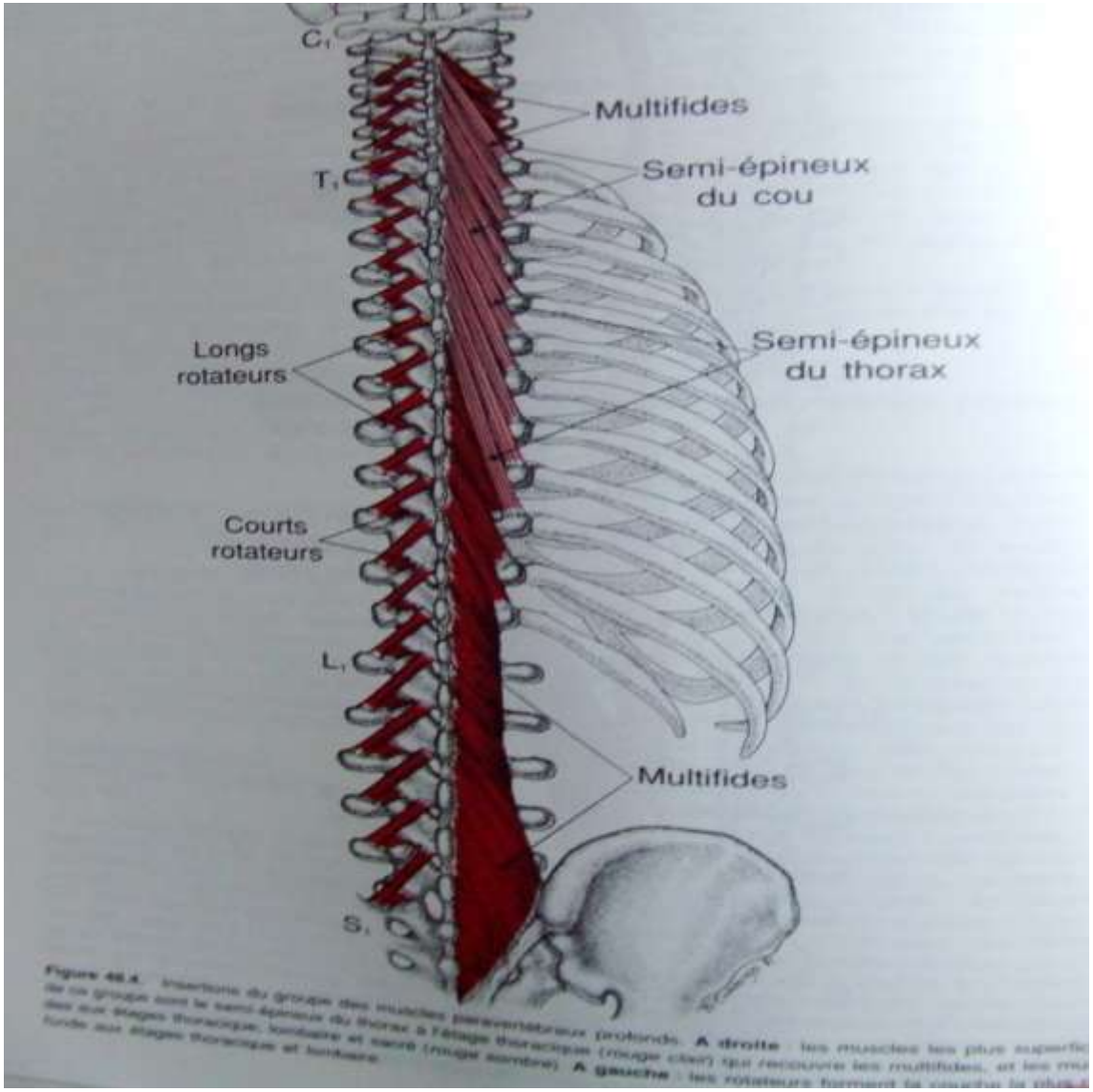

# multifidus

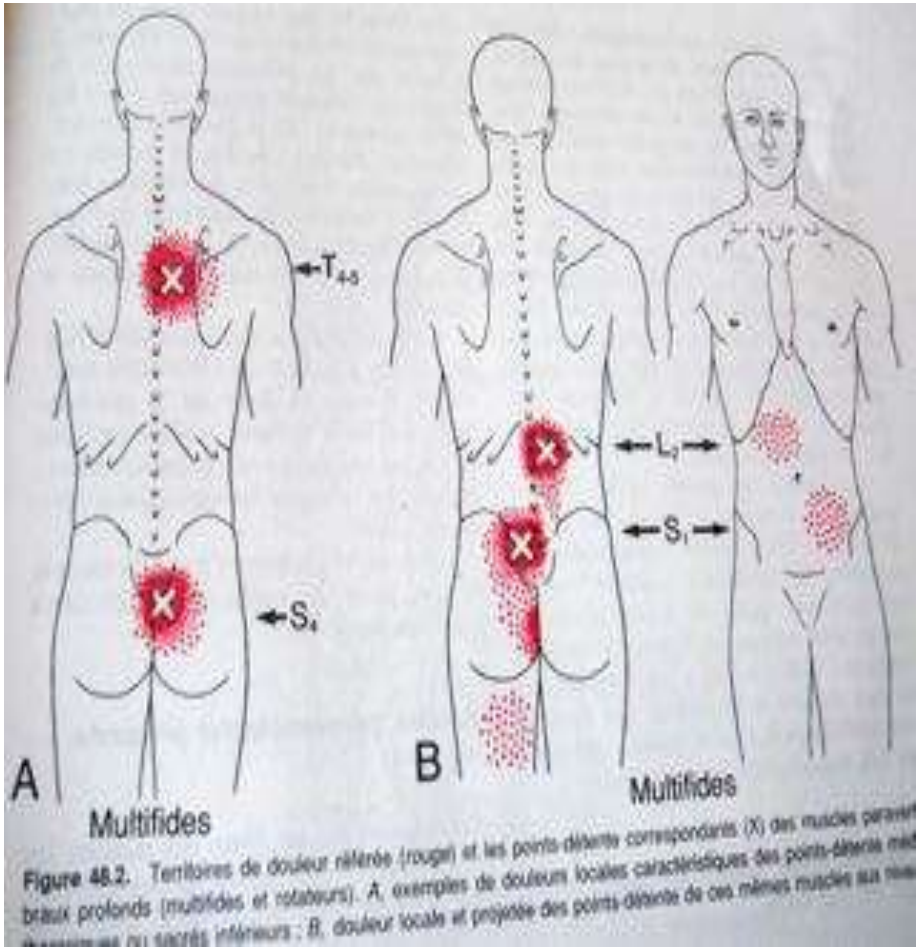


Figure 48.2. Territoires de douleur référée (rouge) et les points-détente correspondants (X) des muscles paraver
braux profonds (multifides et rotateurs). A, exemples de douleurs locales caractéristiques des points-détente mu
thoraciques et du sacrés inférieurs ; B, douleur locale et projetée des points-détente de ces mêmes muscles aux niv

Figure 48.5. Examen des muscles érecteurs du rachis à droite. Les muscles du do
sont détendus en mettant le patient sur le côté et la tension musculaire est contrôlé
en amenant les genoux plus ou moins hauts en avant du thorax.

# Dorsalgies de L ELEVATEUR SCAPULAE

- DL posturale fréquente depuis l avènement de l informatique,ressentie comme une brûlure cutanée & un poignard dans le muscle
- Le massage vigoureux les vibrations et la compression sont efficaces, si rebelle injecter

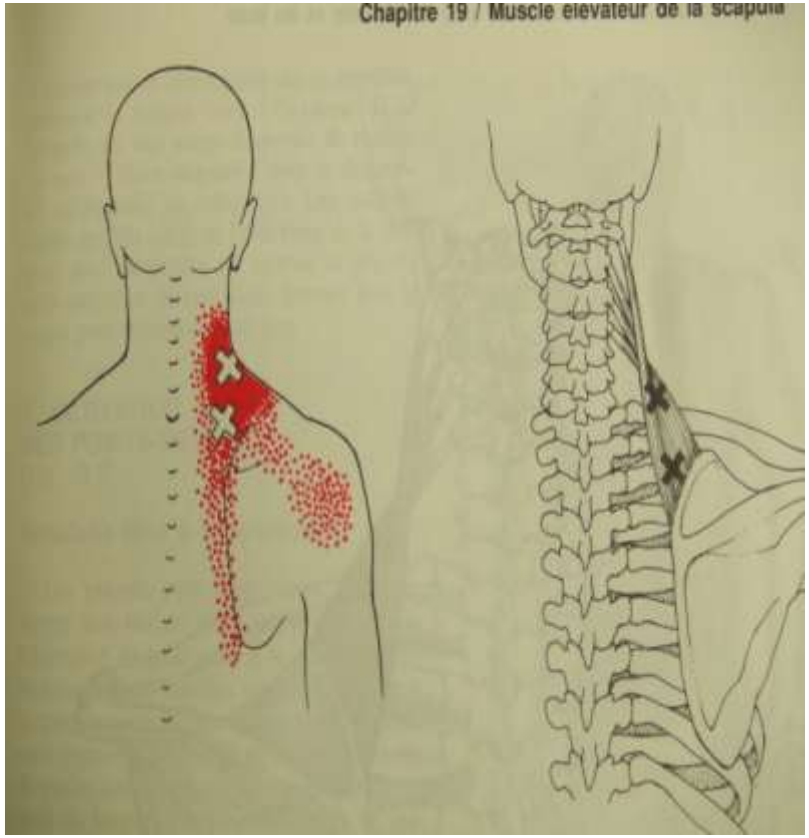

CHAPITRE 19

# Muscle élévateur de la scapul

*« Torticolis »*

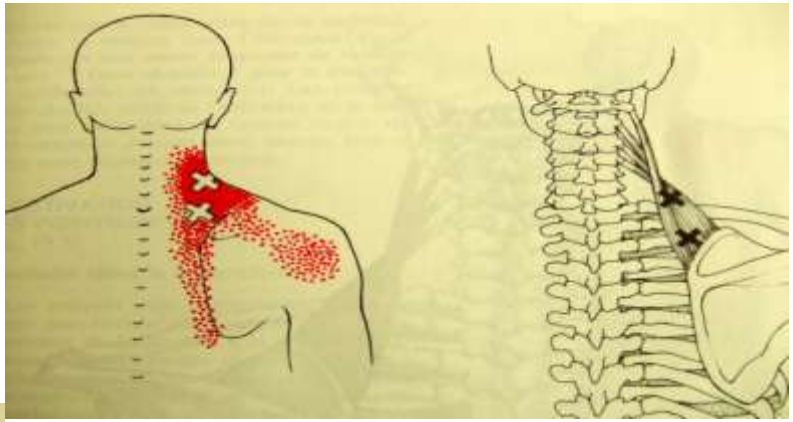

# Lombalgie du carré des lombes

- Exam Systématique pour les lombes:
- Carre des lombes, psoas iliaque,les 3 fessiers,le piriforme ,les érecteurs du rachis ,le multifidus (pincer frictionner comprimer)
- Poser des questions sur l irradiation et la reproduction de la DL

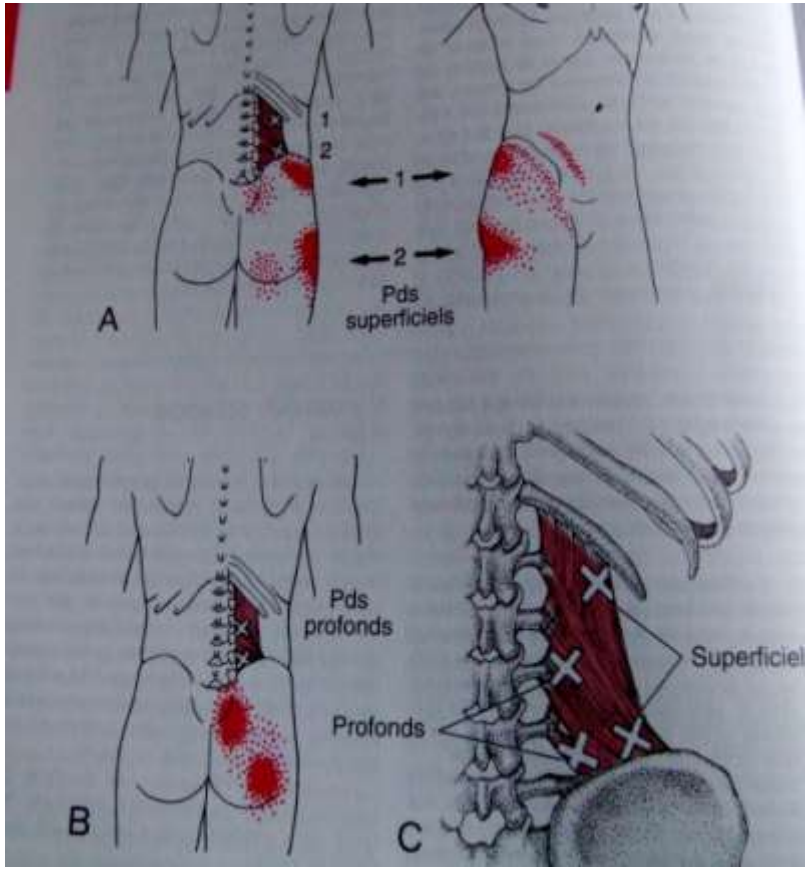

CHAPITRE 4

# Muscle carré des lombes

*« Le joker des lombalgies »*

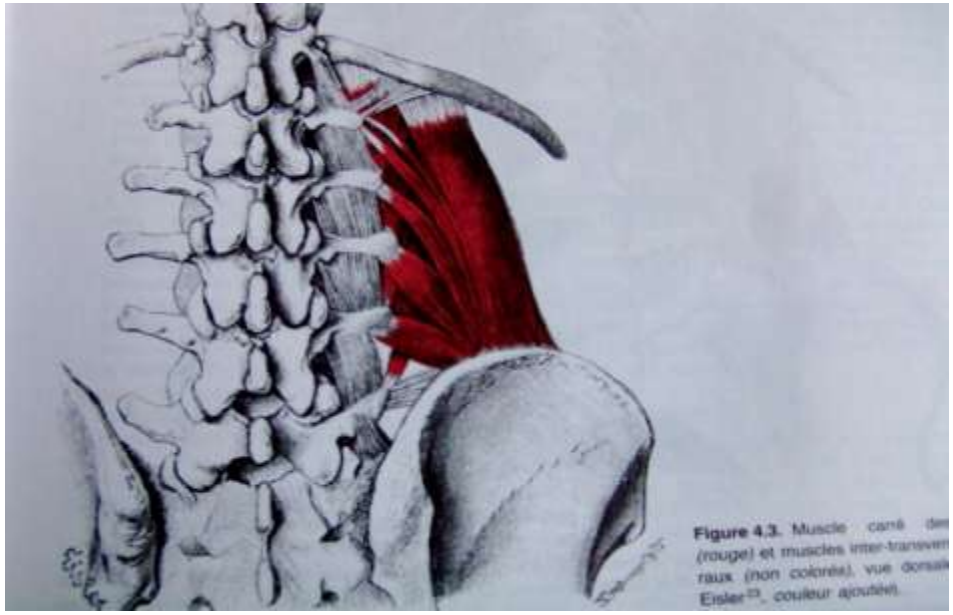

**Figure 4.3.** Muscle carré des (rouge) et muscles inter-transverraux (non colorés), vue dorsale Eisler[13], couleur ajoutée).

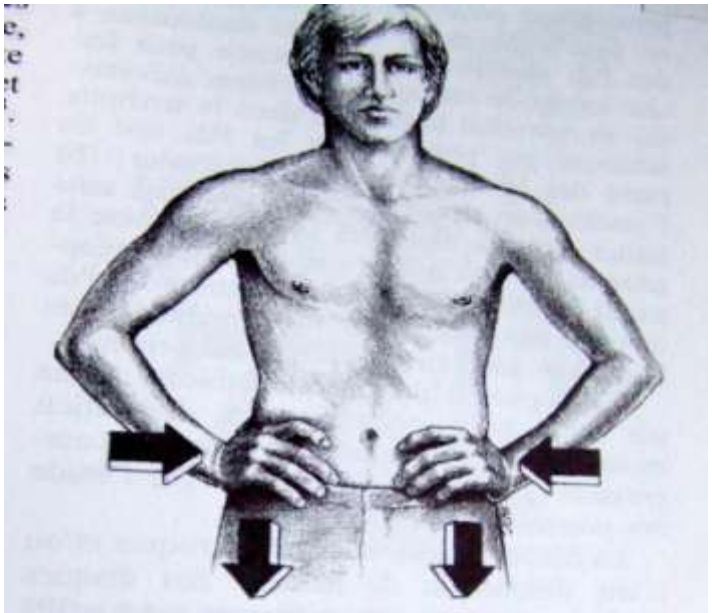

**Figure 4.7.** Technique de soulagement par poussée pour alléger la charge sur le carré des lombes. Cette technique permet au patient de marcher sur de courtes distances, avec lenteur et précaution, quand la douleur référée d'un point-détente actif du carré des lombes est si intense qu'elle interdirait la marche. La poussée vers l'intérieur applique fermement les paumes des mains sur les crêtes iliaques. La poussée vers le bas transfère une part importante du poids de la partie haute du corps directement sur

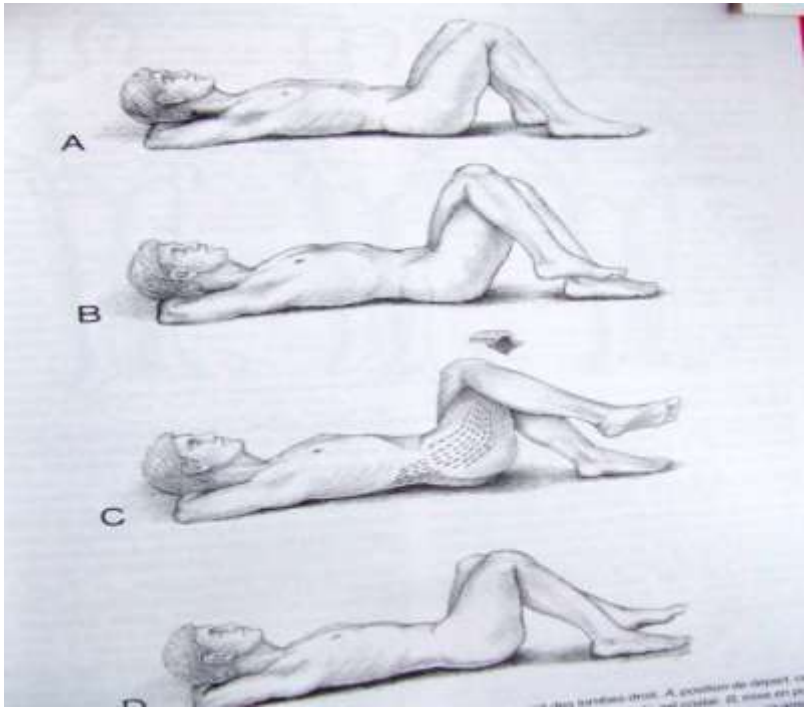

# Fessalgie du PIRIFORME

- Fessalgie & pseudo sciatique; les muscle rotateurs de hanche très souvent impliqué,la compression ischémique au coude et le contracté-relaché ou mieux le myotensif sont efficaces pour un pdm actif

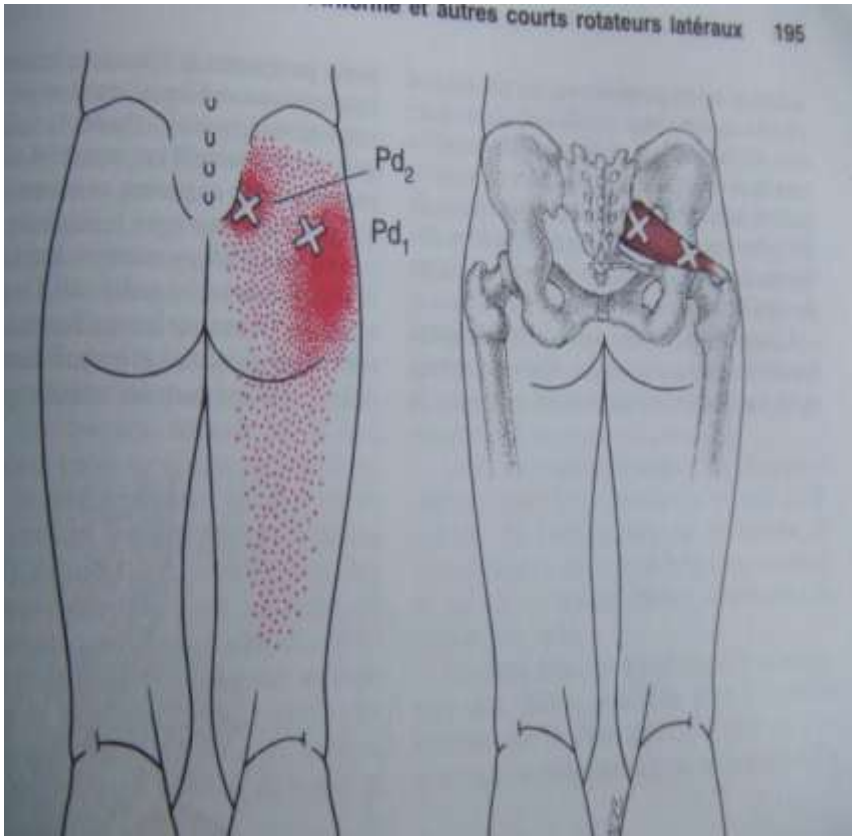

CHAPITRE 10

# Piriforme et autres courts rotateurs latéraux :

## Jumeaux, Carré fémoral, Obturateur interne et Obturateur externe

*« Double démon »*

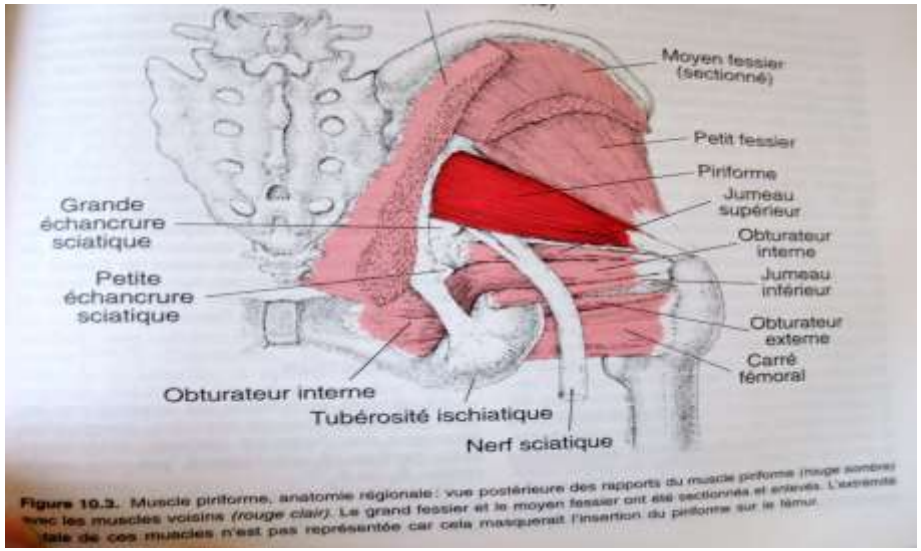


**Figure 10.3.** Muscle piriforme, anatomie régionale : vue postérieure des rapports du muscle piriforme (rouge sombre) avec les muscles voisins *(rouge clair)*. Le grand fessier et le moyen fessier ont été sectionnés et enlevés. L'extrémité fémorale de ces muscles n'est pas représentée car cela masquerait l'insertion du piriforme sur le fémur.

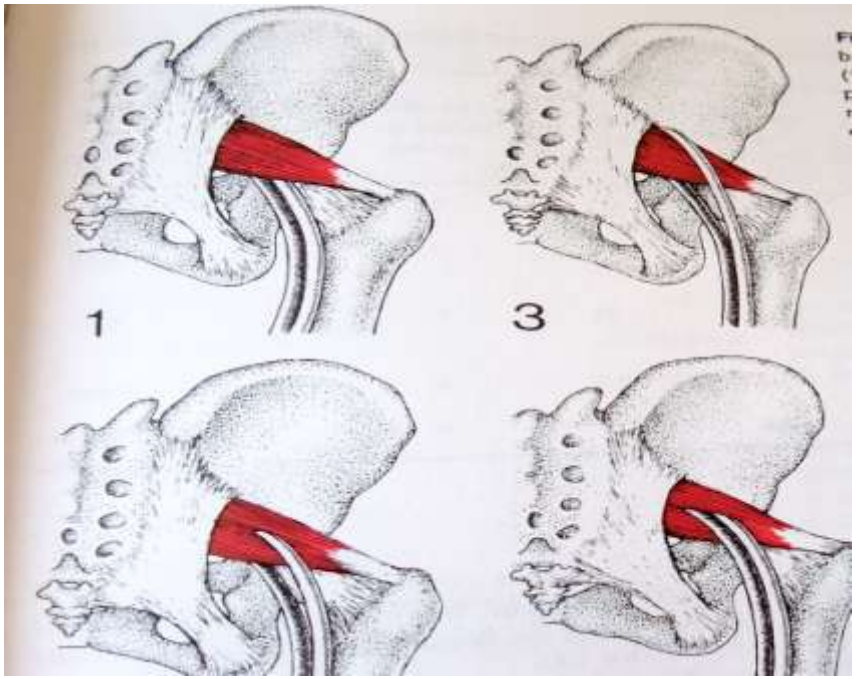

ure 10.10. Bonne position du membre inférieur afin d'améliorer le sommeil quand le sujet dort sur le côté sain
lace un oreiller entre les genoux et les chevilles pour empêcher l'adduction de la cuisse placée sur le dessus
e adduction étirerait douloureusement un muscle piriforme tendu, mais aussi les autres courts rotateurs et
muscles fessiers.

# Sciatiques des petits fessiers

- Pseudo-sciatiques très fréquentes
- Bien rechercher les cordons dans tous les muscles loco régionaux & questionner le patient sur l'irradiation et la reproductibilité de sa douleur par notre pression musculaire.

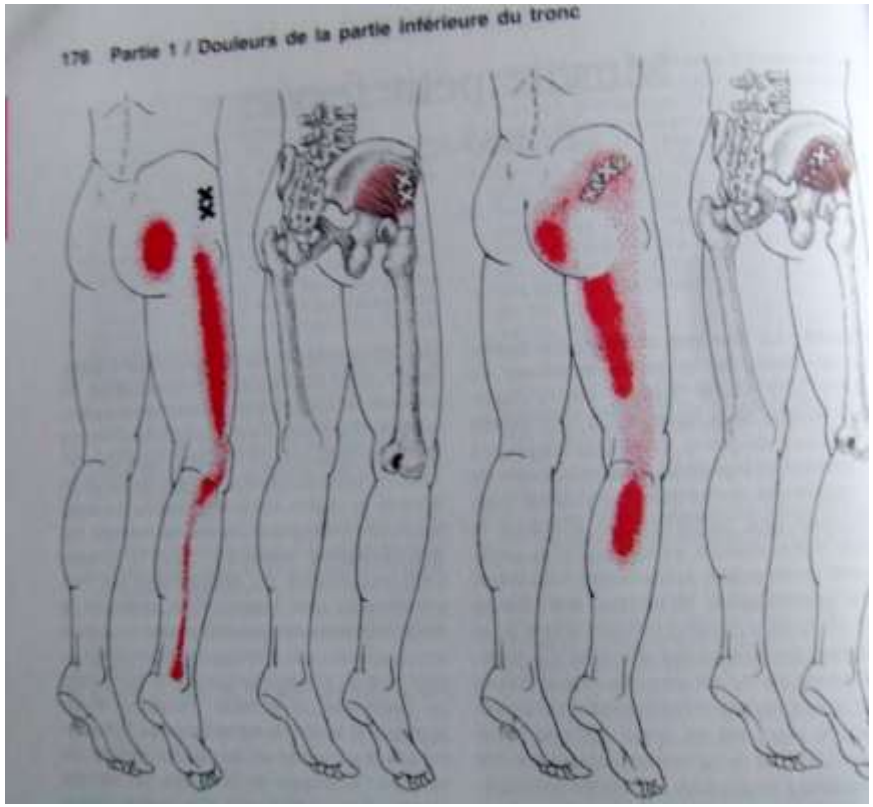

# CHAPITRE 9

# Muscle petit fessier

## *« Pseudo-sciatique »*

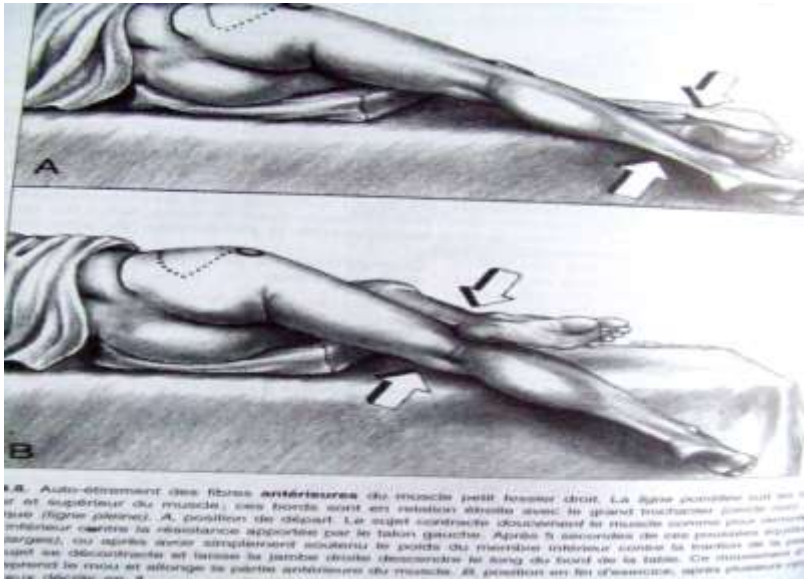


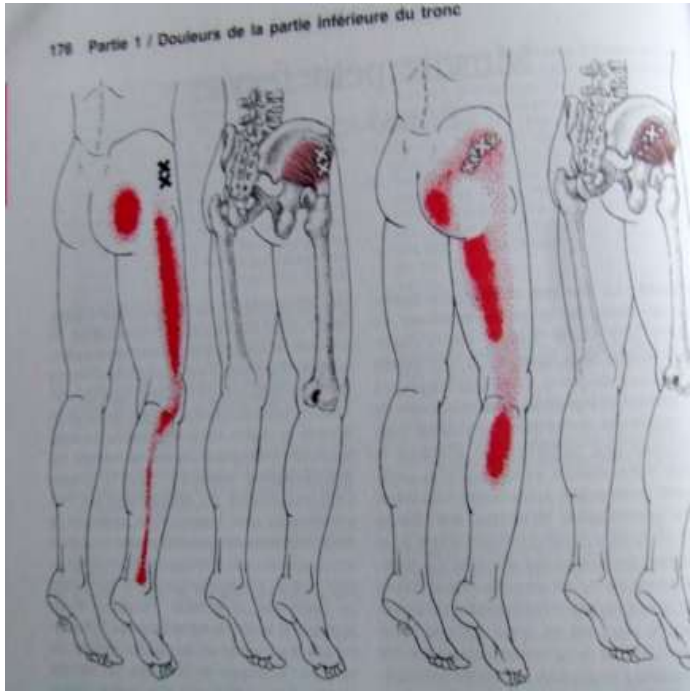

# Dl tendino-aponévrotique du coude par le court supinateur

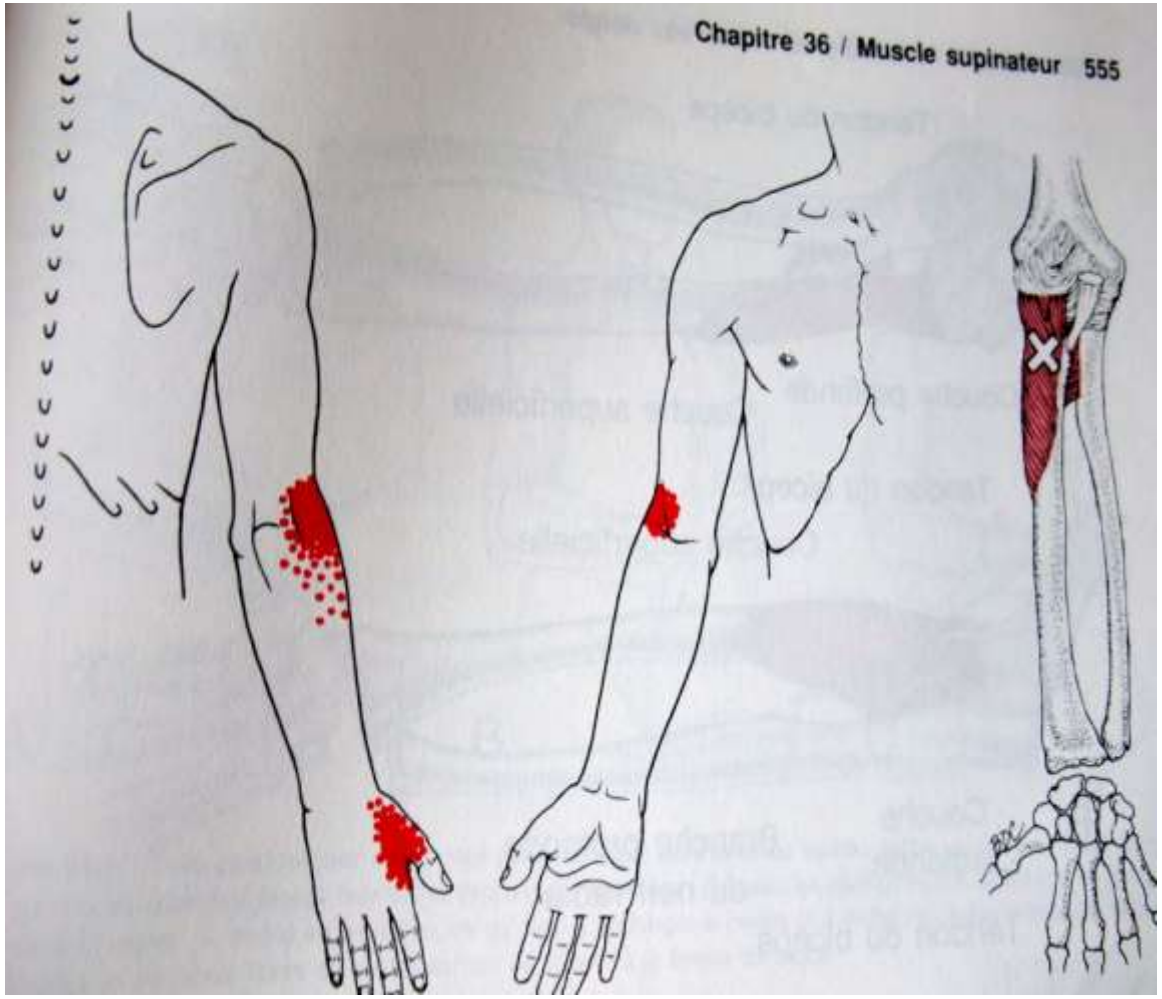

CHAPITRE 36

# Muscle supinateur

*« Tennis elbow »*

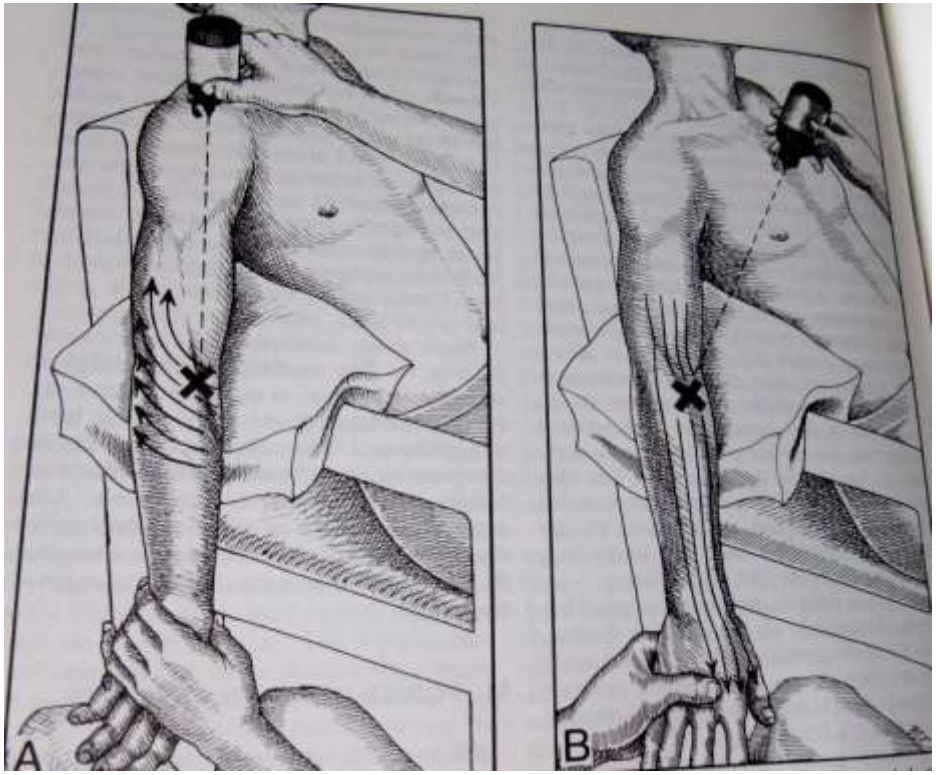




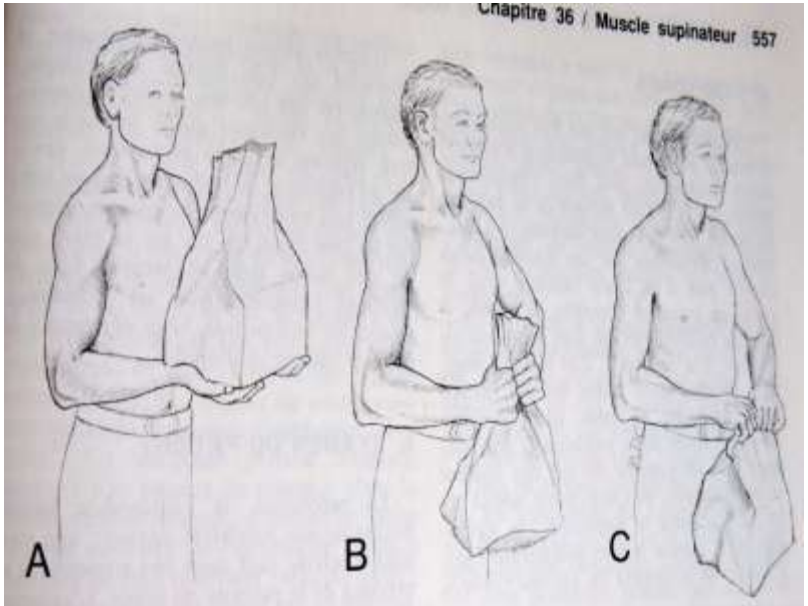


**Figure 36.3.** Trois positions des mains pour porter un objet lourd avec les coudes fléchis. *A*, mains en supination, ce qui met en charge le biceps brachial et décharge le supinateur. *B*, mains en position neutre, ce qui met en charge les deux muscles. *C*, mains en pronation, ce qui tend à décharger le biceps et à mettre en charge le brachial, le brachio-radial et certaines fibres du supinateur qui participent à la flexion du coude.

# Talalgies du soléaire

- Nous sommes obnubilés par la tendinite d ACHILLE et la myo-aponévrosite plantaire et oublions d explorer le mollet
- Etre systématique et explorer et décorder tous les muscles voisins.

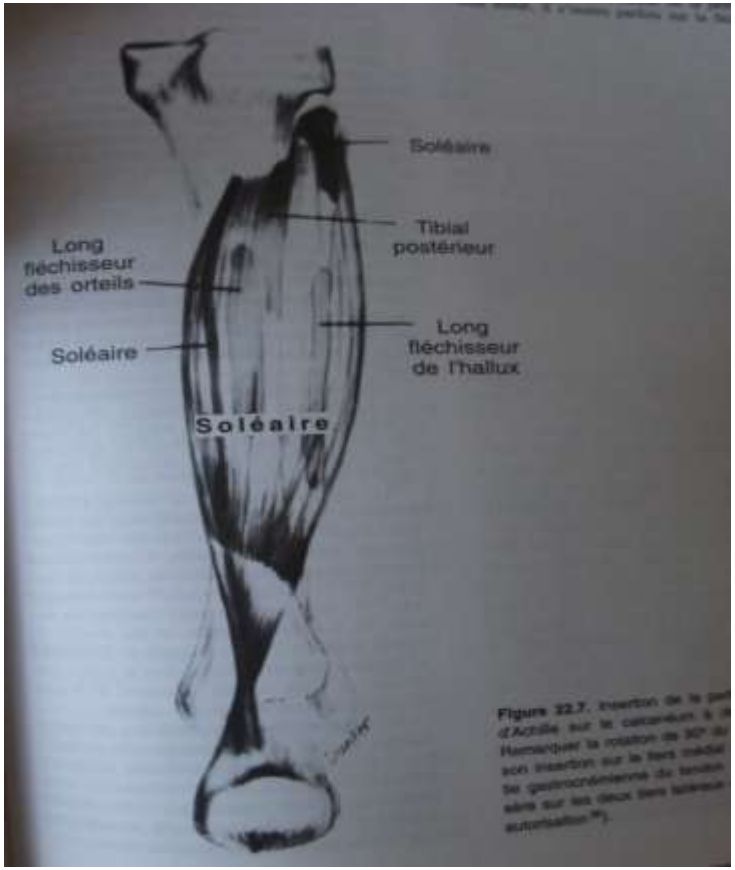

# CHAPITRE 22

# Muscle soléaire

## et muscle plantaire

## *« Talon du coureur de fond »*

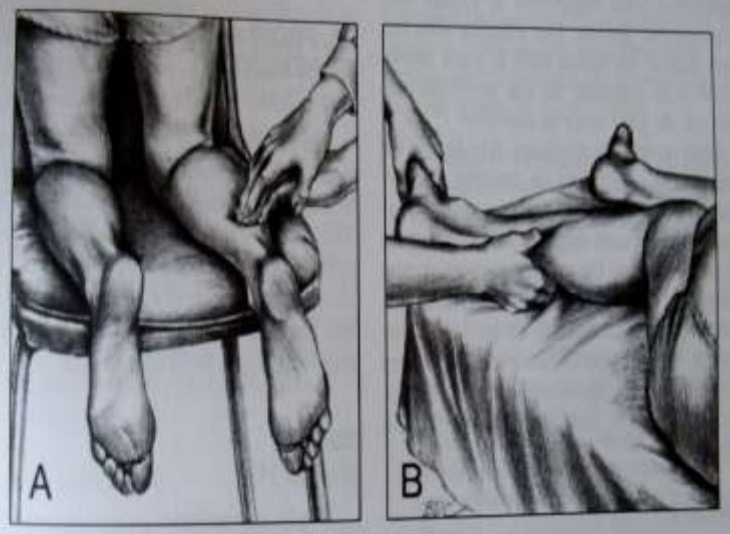


Figure 22.10. Palpation des points-détente dans le muscle soléaire droit. La cheville est en position neutre. *A*, palpation initiale à plat du $Pd_1$, après examen bilatéral du réflexe achilléen, patient à genoux sur une chaise. *B*, palpation par pincer du $Pd_2$, patient allongé sur son côté droit.

**Figure 22.8.** Meilleure position pour explorer le réflexe achilléen et pour comparer les réponses des deux côtés : le patient est à genoux sur une chaise.

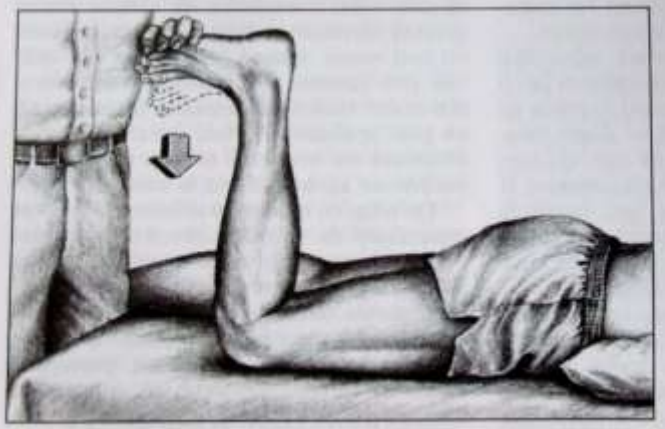

**Figure 22.9.** Examen du muscle soléaire droit par évaluation de la mobilité de la cheville : patient en procubitus, genou fléchi à 90°. Le *pied en pointillés* correspond à une dorsiflexion complète normale. La *flèche* montre la direction de la pression.

# Splénius ou le mal au crâne

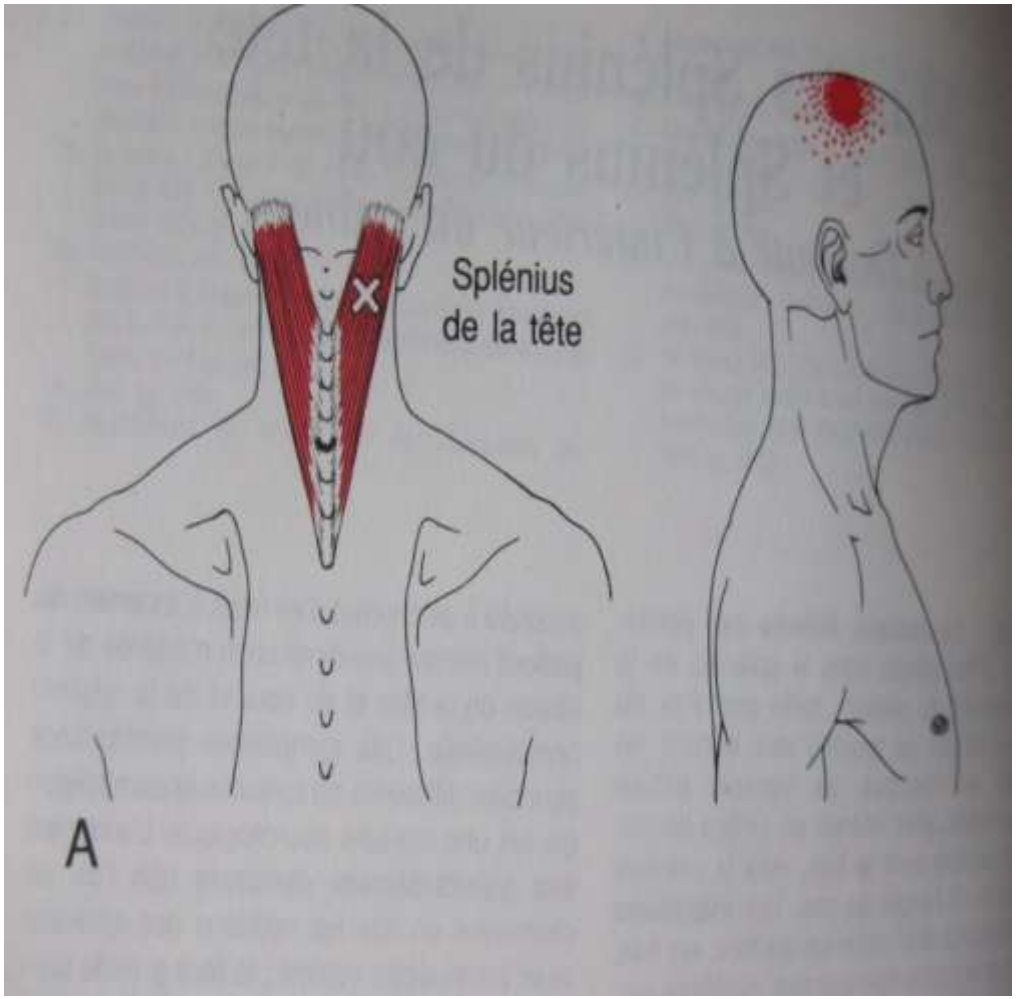

# CHAPITRE 15

# Muscles Splénius de la tête et Splénius du cou

## *« Douleur à l'intérieur du crâne »*

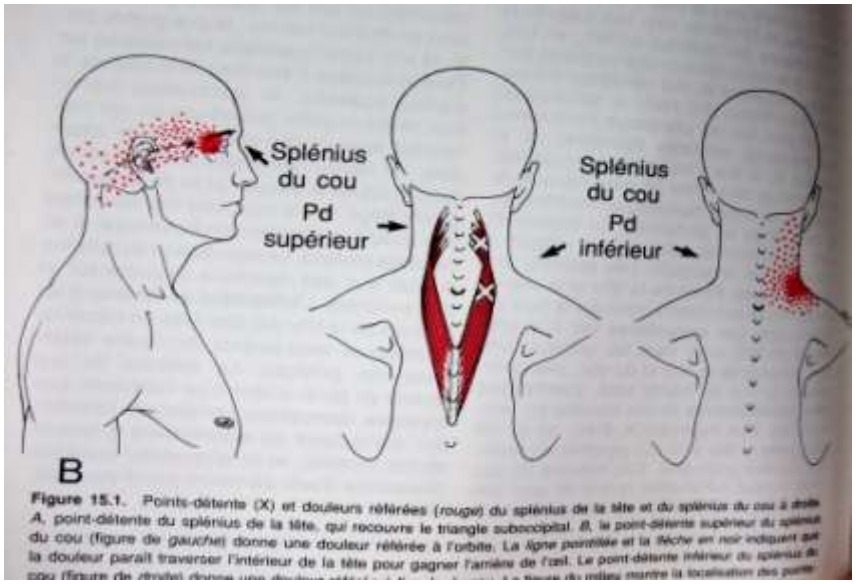


**Figure 15.1.** Points-détente (X) et douleurs référées (*rouge*) du splénius de la tête et du splénius du cou à droite. *A*, point-détente du splénius de la tête, qui recouvre le triangle suboccipital. *B*, le point-détente supérieur du splénius du cou (figure de *gauche*) donne une douleur référée à l'orbite. La *ligne pointillée* et la *flèche en noir* indiquent que la douleur paraît traverser l'intérieur de la tête pour gagner l'arrière de l'œil. Le point-détente inférieur du splénius du cou (figure de droite) donne une douleur référée [illegible] *rouge* du milieu montre la localisation des points-

**Figure 15.4.** Examen du muscle splénius du cou. Le doigt représenté en bas (*lignes pleines*) palpe le point-détente inférieur. Le doigt en *pointillés*, en haut, palpe le point-détente supérieur.

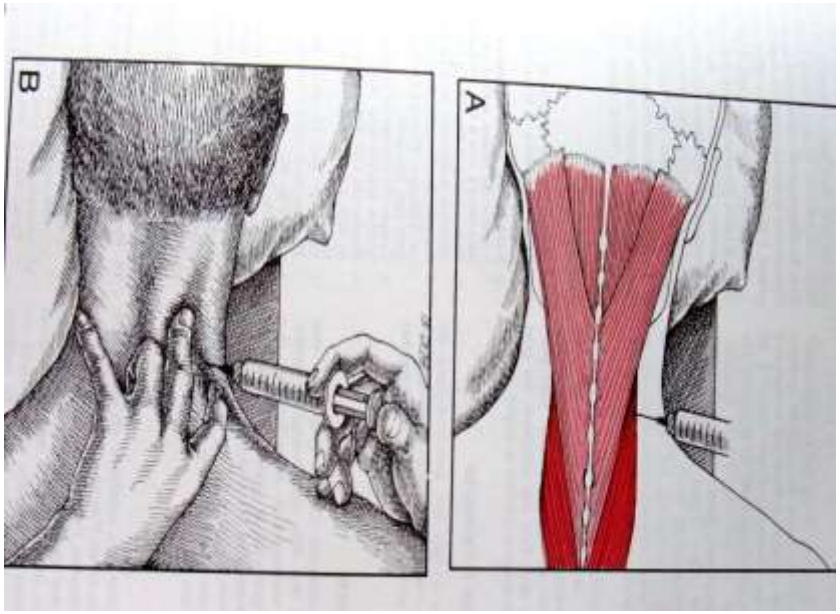

# Semi spinalis ou dl ds le cou

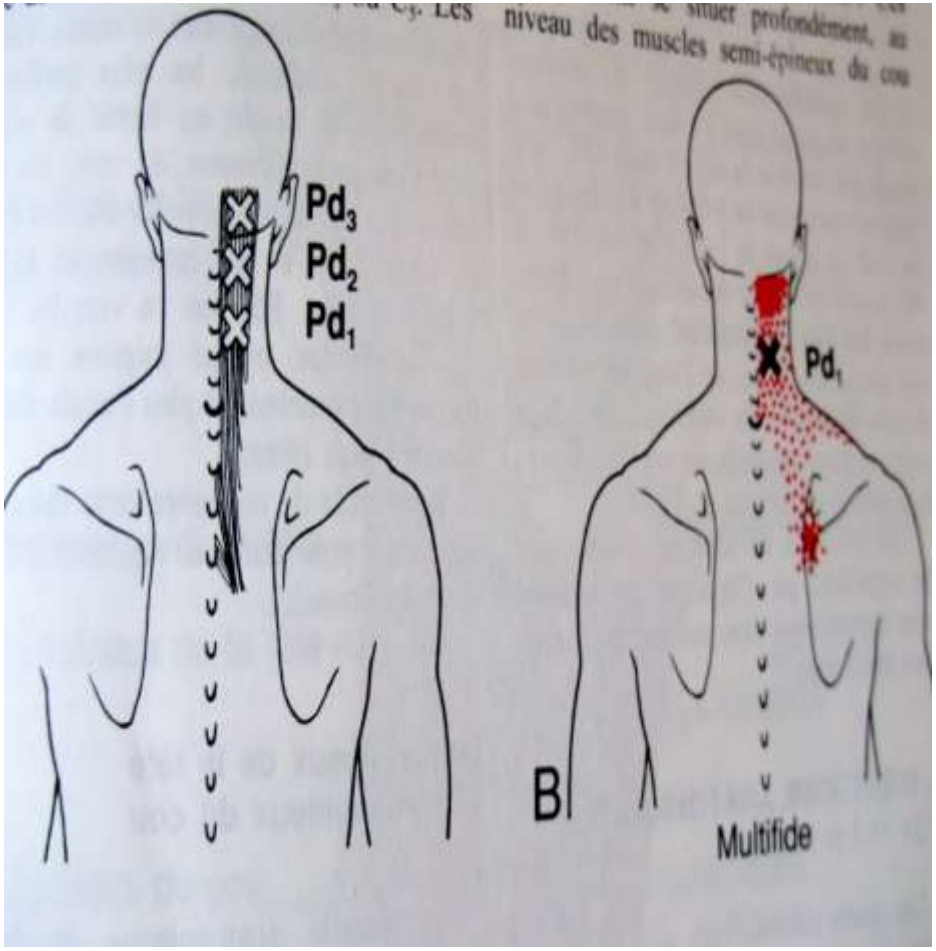

CHAPITRE 16

# Muscles postérieurs du cou

## Semi-épineux de la tête, semi-épineux du cou et multifides

*« Douleur du cou »*

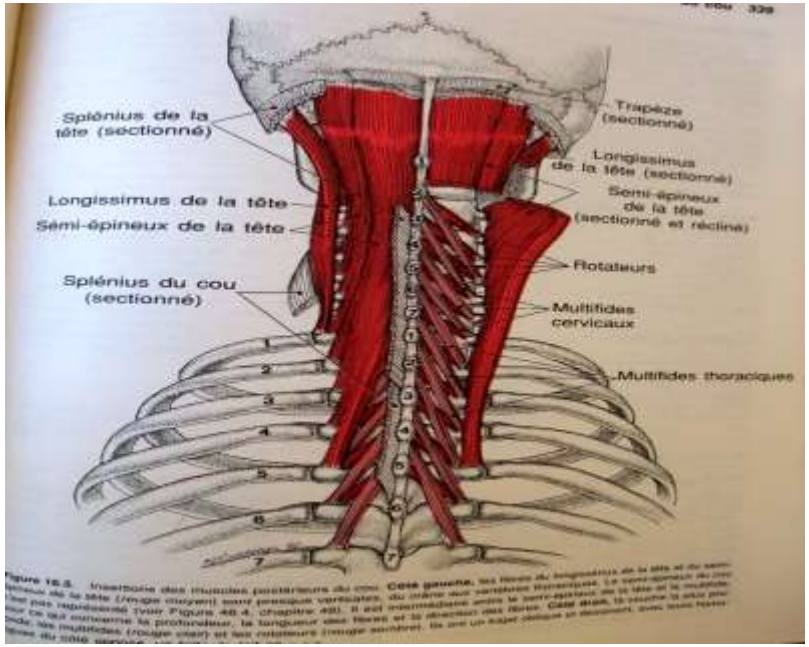


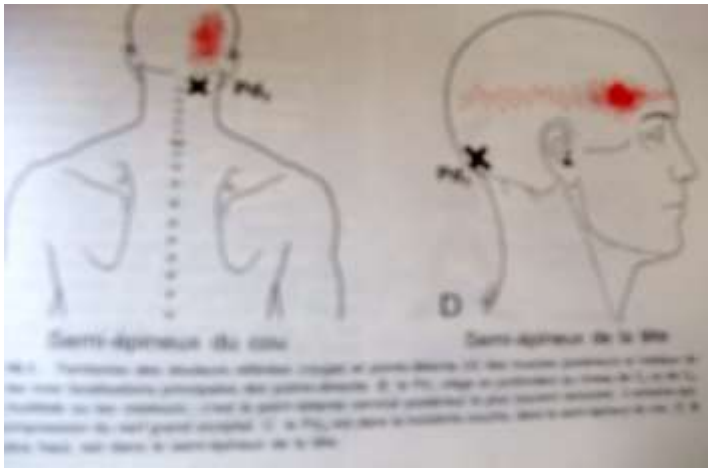


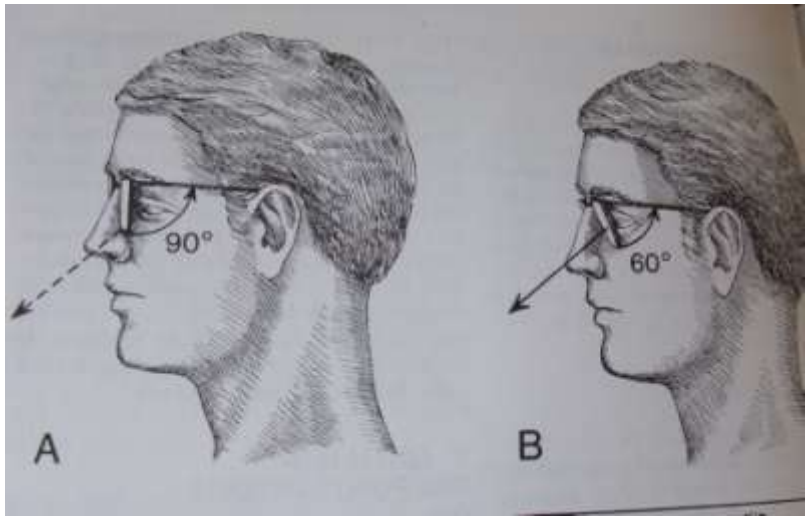

# Sous occipitaux ou fantôme du mal de tête

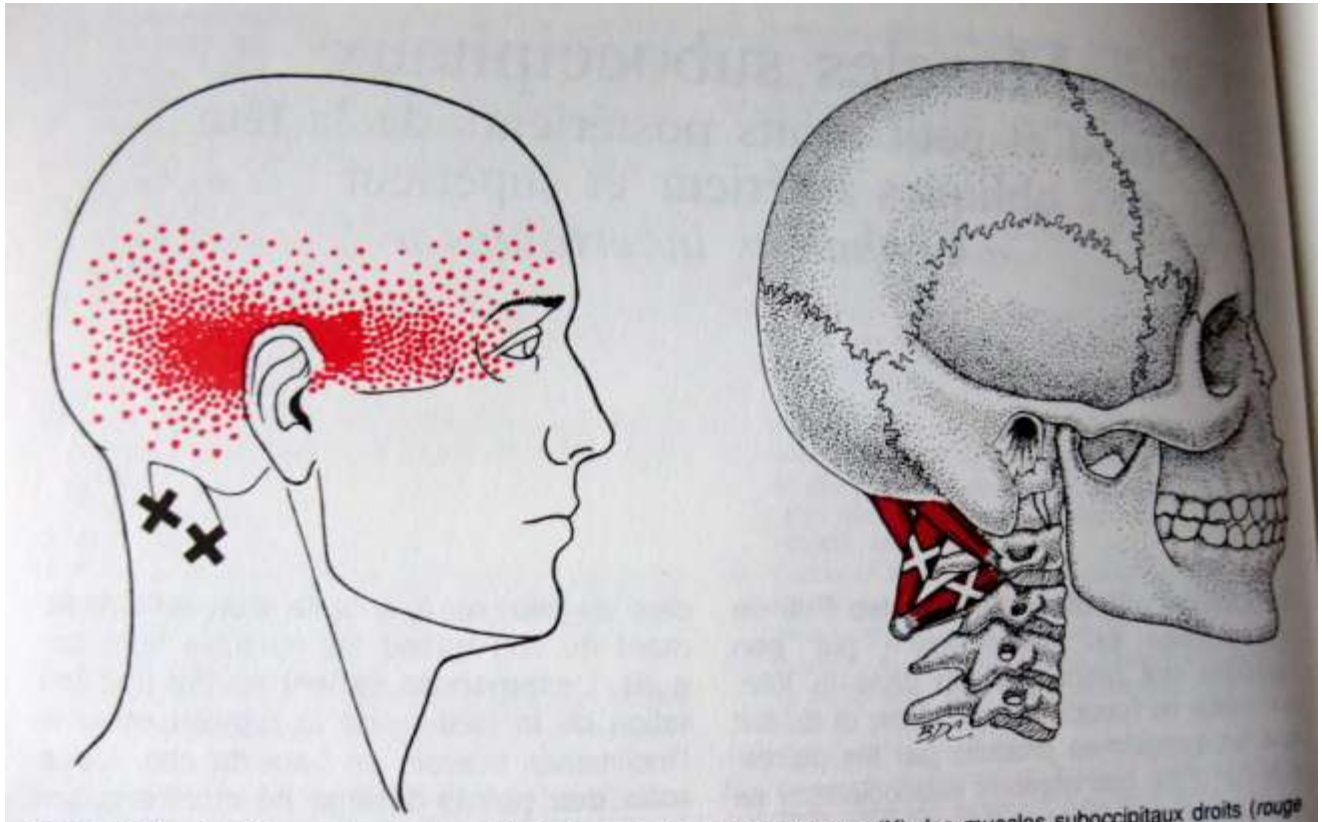

**Figure 17.1.** Territoire de la douleur référée (*rouge*) des points-détente (X) des muscles suboccipitaux droits (*rouge moyen*).

CHAPITRE 17

# Muscles suboccipitaux

## Grand et petit droits postérieurs de la tête, obliques inférieur et supérieur

*« Céphalées incertaines »*

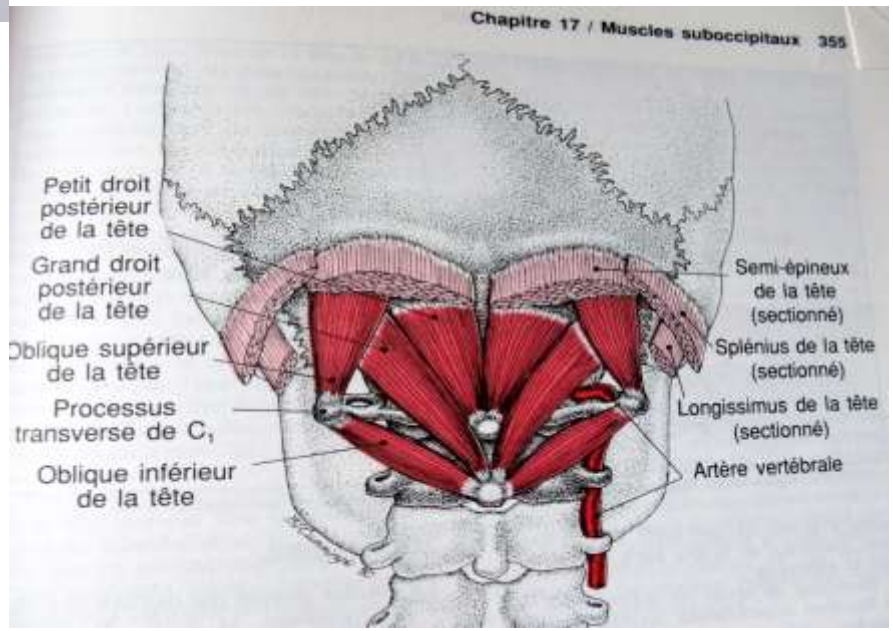

# Grand dentelé ou le point de coté

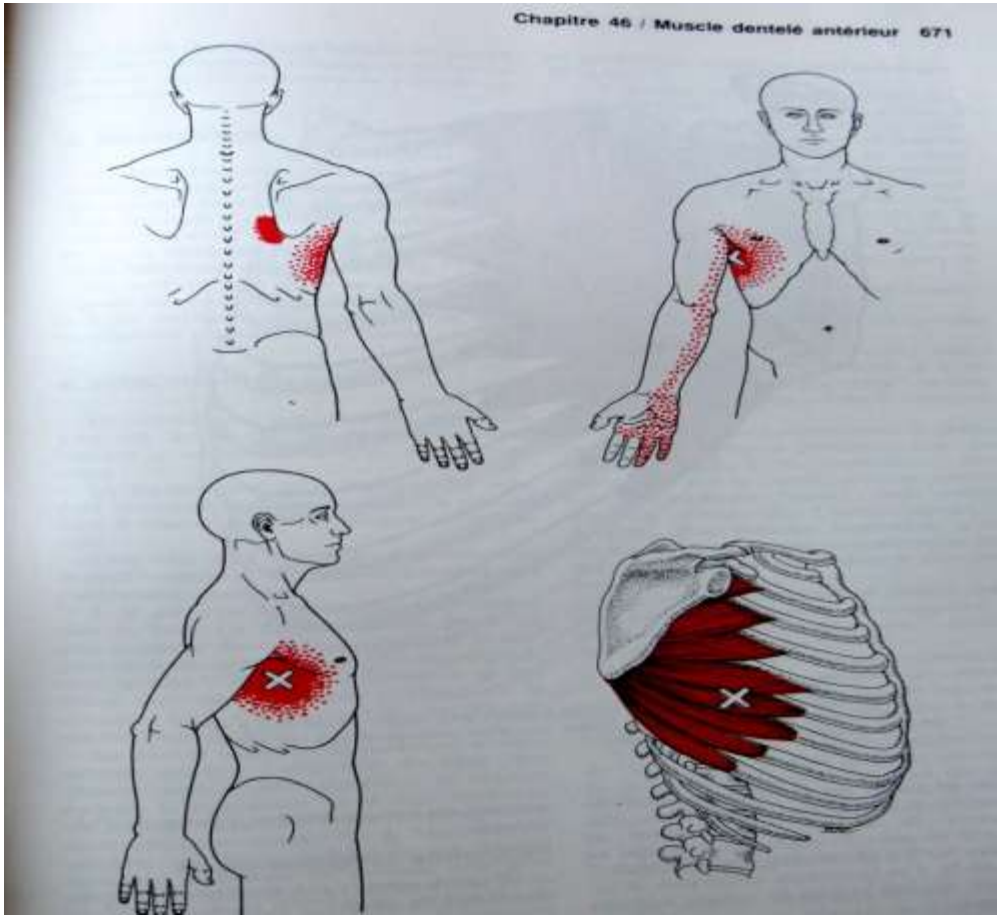

CHAPITRE 46

# Muscle dentelé antérieur

*« Point-de-côté »*

**Figure 46.3.** Palpation d'un point détente du muscle dentelé antérieur au niveau d
la sixième côte, juste en avant de la ligne axillaire moyenne. La rétraction de l'épaul
déplace le pli axillaire antérieur vers la ligne axillaire moyenne.



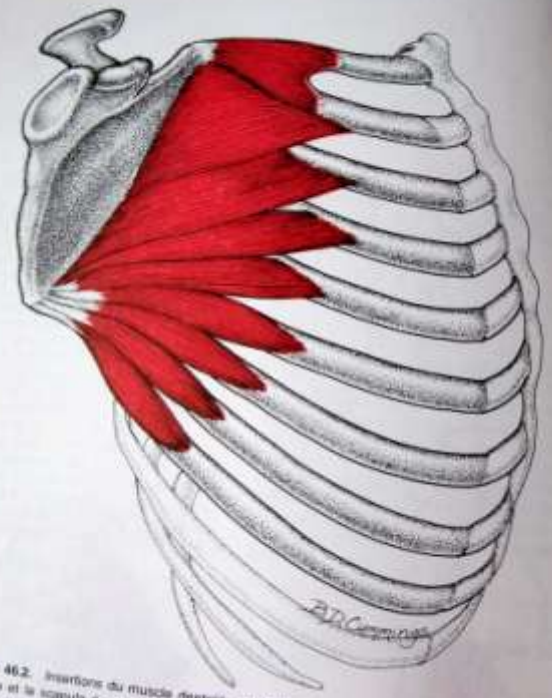


**Figure 46.2.** Insertions du muscle dentelé antérieur droit (rouge). La clavicule a été
antérieure et la scapula écartée vers l'arrière. Les fibres musculaires sont divisées en
trois groupes (voir section 2 du texte).

# Psoas-iliaque ou l'espiègle bien caché

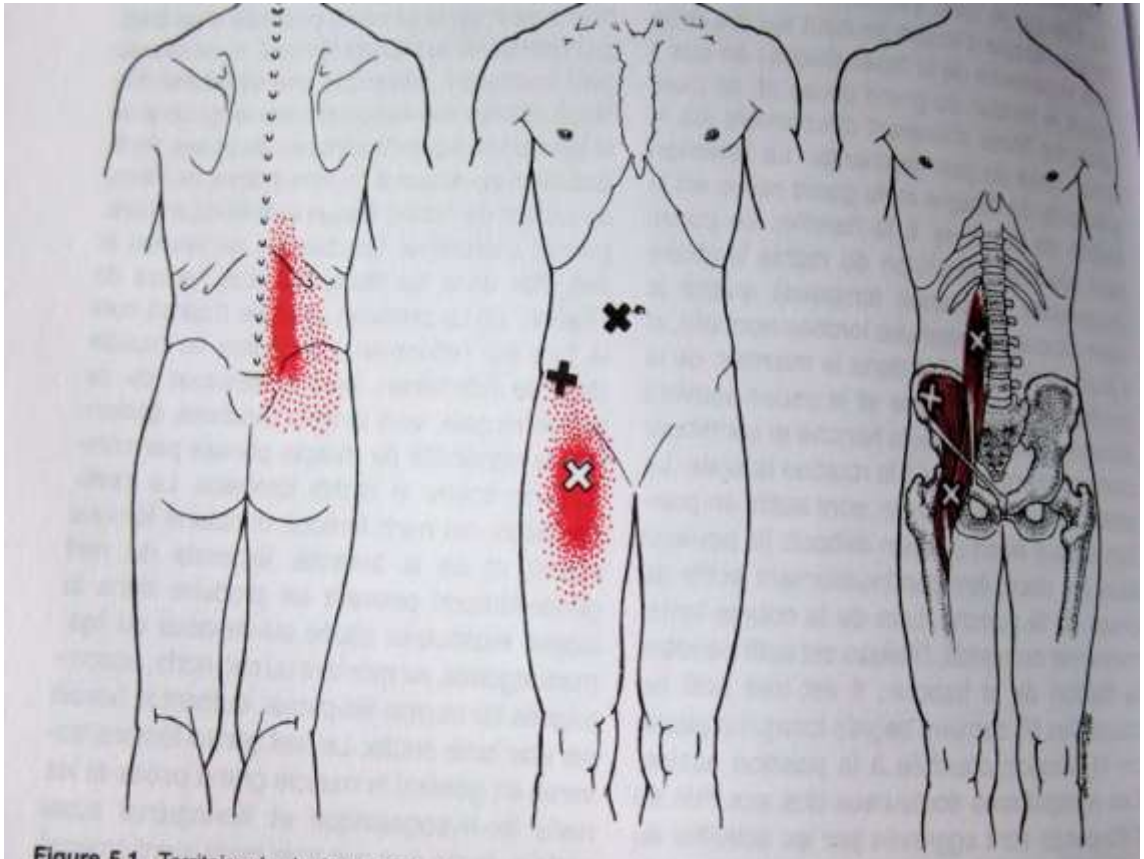

**Figure 5.1.** *Territoire de douleur référée (rouge sombre)* des points-détente (**X**) palpables dans le muscle ilio-psoas droit. Le territoire principal de douleur référée est en *rouge plein*; le territoire accessoire est en *pointillés*.

# CHAPITRE 5

# Muscle ilio-psoas

## *« Le farceur caché »*

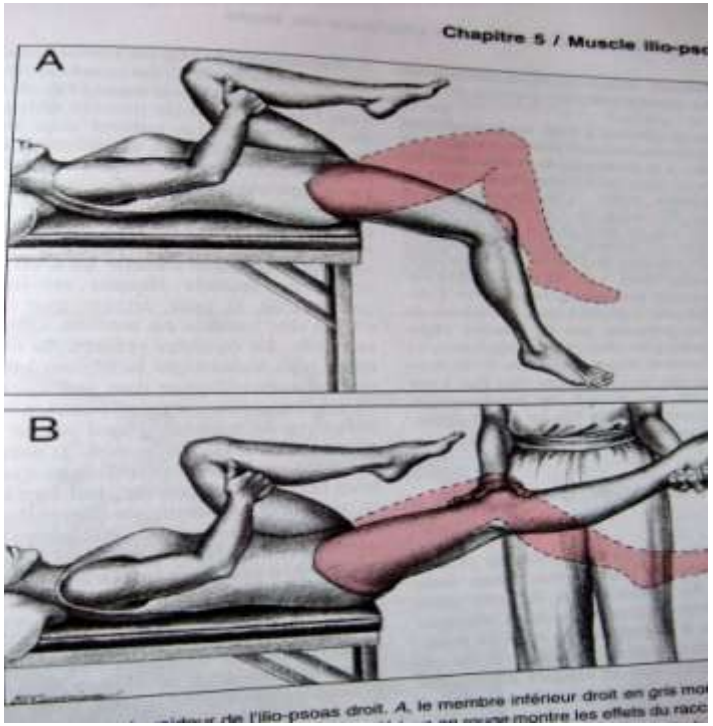


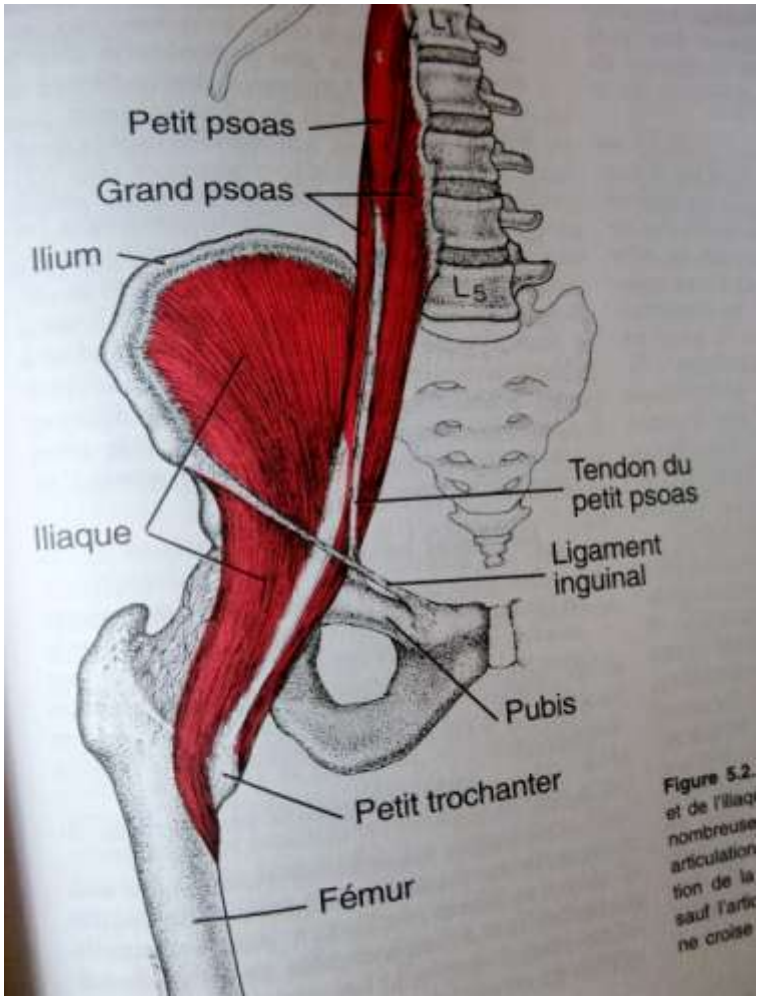

# Traitements

- vaporisations et étirements (spray &strech).
- Injection locale de lidocaïne.
- Correction du geste causal
- correction des carences vitaminiques.
- Traitement manuel : compressions
- BOTOX toxine botulique
- Auto étirement & auto massage du pdm
- Vibromasseur &frite cylindrique

# Tt par vaporisation réfrigérante

- Carre des lombes;pour des raisons écologiques la vaporisation froide ne se fait plus ,on peut faire avec de la  glace
- Ou avec un appareil produisant du froid

# Tt par injection loco-dolenti de Lidocaine

- Repérage très précis du point détente et injection ;très efficace,nous utilisons la **mésocaine** peu allergisante

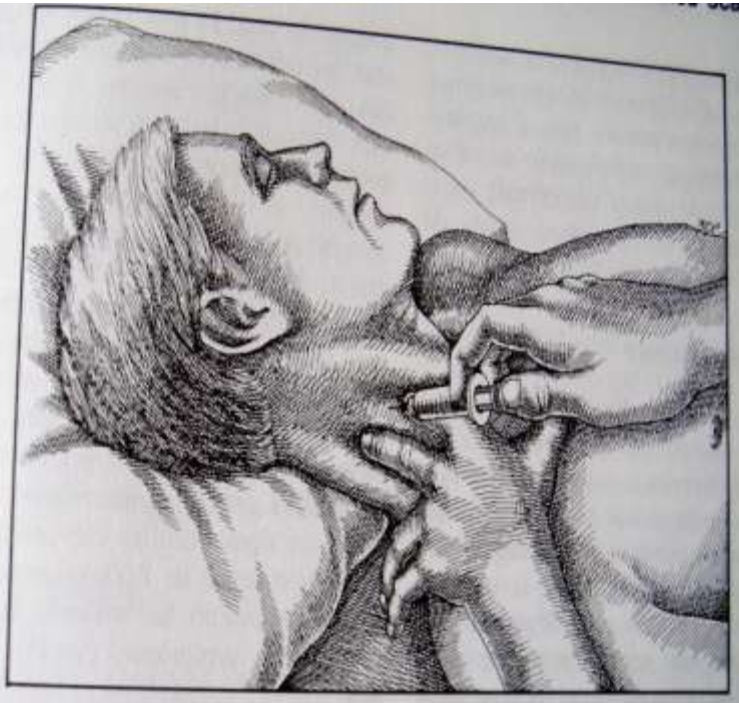

**Figure 20.11.** Infiltration du scalène moyen, patient couché sur le dos. Les doigts se placent à cheval sur le scalène moyen, avec l'index dans le sillon entre les scalènes antérieur et moyen pour repérer le plexus brachial. L'aiguille se dirige vers la face dorsale des processus transverses pour éviter les éléments nerveux.

# Tt par correction du geste causal & postural

- C'est très important et utile tant pour les pts détente que pour le SCTM de MAIGNE
- Pour éviter la récidive,T &S .ont fait un travail descriptif remarquable & pour chaque muscle

# Tt par correction des carences nutritionnelles

1)Manger des fruits & des légumes

2)S'exposer au soleil 10 mn par jour bras & jambes (vitD)

3)complexe vitaminés et oligo -élements

4)compléments alimentaires

5)Acides aminés

Prendre VIT D l'hiver,systématique au NORD

# Tt manuel par compression du PDM

- **La compression ischémique**:pression profonde et maintenue pdt une minute qui est un peu **douloureuse.**
- La compression lente:**non douloureuse** elle cherche une résistance des tissus et est maintenue jusqu'au lâchage de la résistance ,suite à quoi elle est à nouveaux augmentée jusqu àune nouvelle barrière et ainsi de suite jusqu'à disparition de la sensibilité du PDM

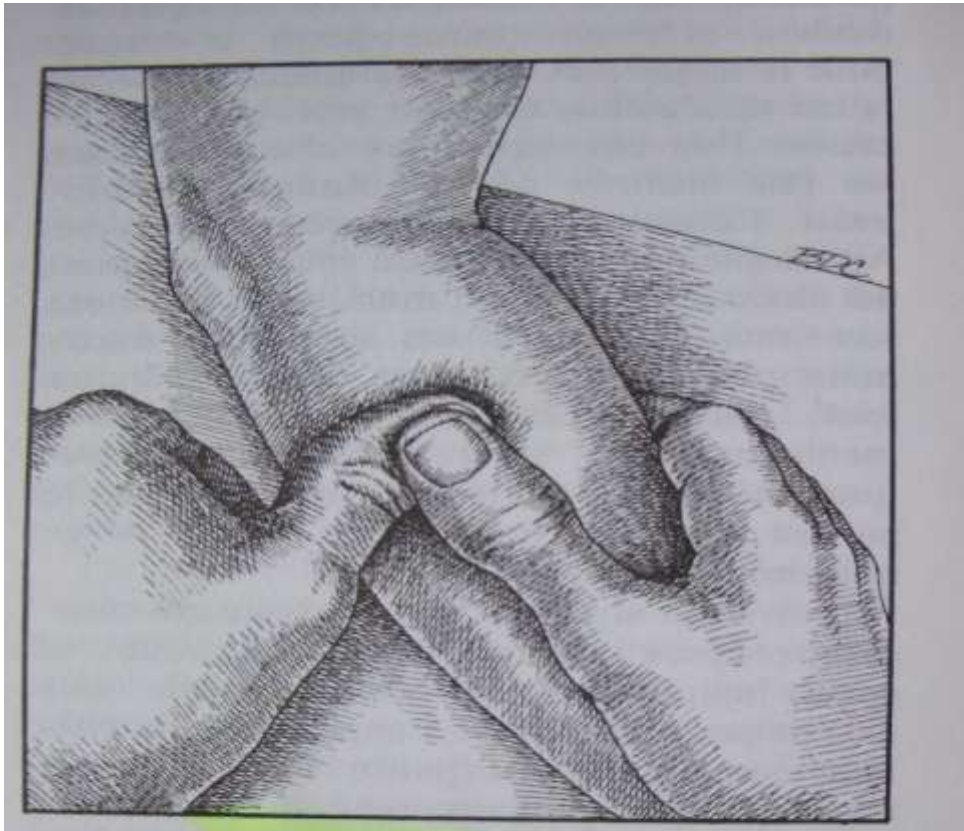

**Figure 3.13.** Technique de compression ischémique des points-détente du court extenseur radial du carpe à droite. La pression est augmentée progressivement pendant 30 à 60 secondes, jusqu'à disparition de la sensibilité du point-détente.

# Tt en expérimentation par le BOTOX

- La toxine botulique très utilisée en esthétique pour paralyser les muscles faciaux responsables des rides a une efficacité de 6 mois environ
- l'injection dans l'angulaire , le trapèze , le carré des lombes, le piriforme , semble plus efficace que la chirurgie et en tout cas moins délabrante, mais trop coûteuse pour le moment

QuickTime™ et un décompresseur
sont requis pour visionner cette image.

# Auto-étirements & auto-massage

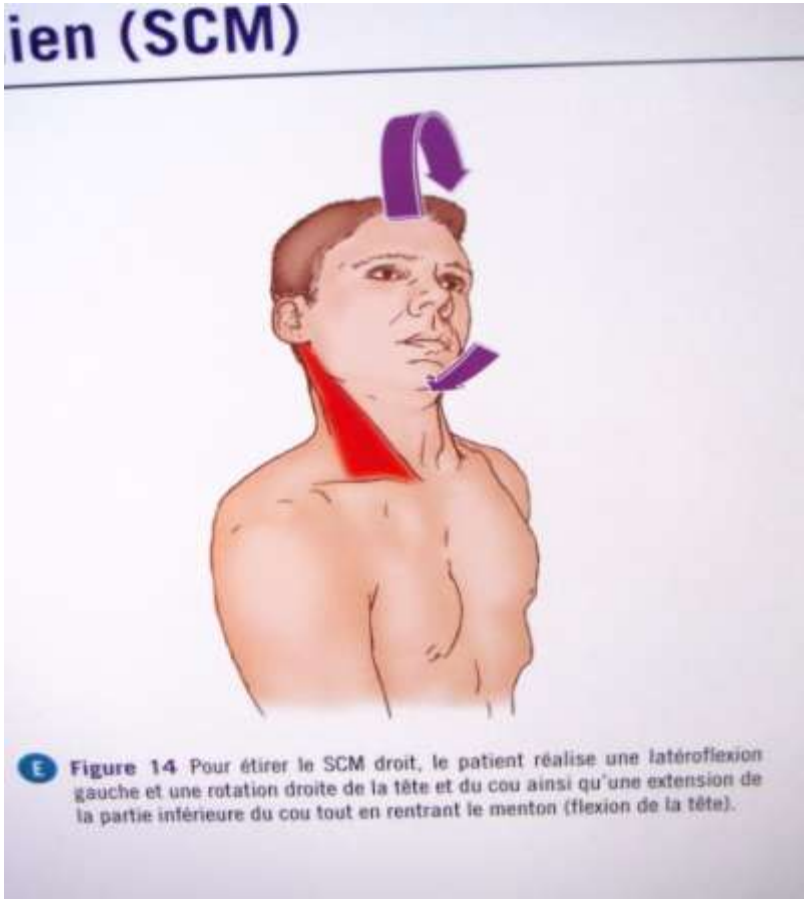


- Chaque muscle a éte étudié par T &S: ils donnent un étirement specifique pour chaque muscle que nous apprendrons au patient.
- L'auto massage est fondamental:montrer le pdm à distance de la douleur ressentie et apprendre la compression douce au patient.

# REMARQUE

- Ce diaporama sur les Triggers Points de TRAVELL & SIMONS nous a permis de passer en revue toutes les techniques à notre disposition, nous n'oublierons pas dans le domaine neuro-musculaire les **contractions isométriques myotensives** de MITCHELL que nous utilisons presque tout le temps avant de faire notre manipulation HVLA .

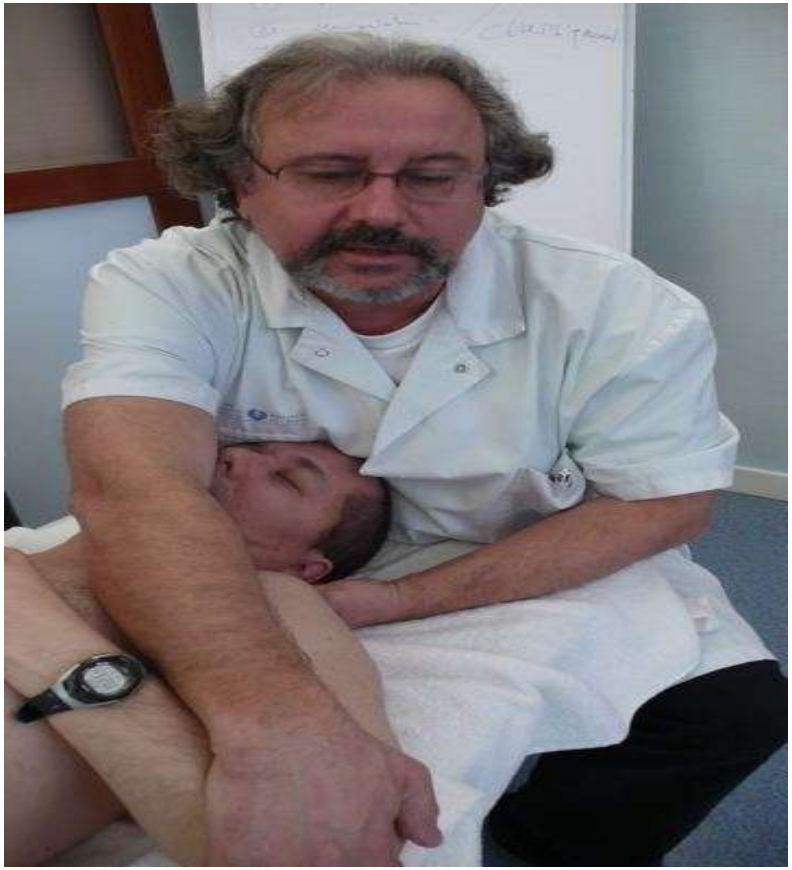

# CONCLUSION

- N’oublions  plus pendant  notre examen clinique des tissus mous, surtout si le SCPM n’est pas franc :d‘explorer les muscles en cherchant à reproduire la  douleur sous les doigts mais aussi de **demander au  patient** s’il n y’aurait pas en plus une **douleur irradiante** à distance du point comprimé reproduisant leur symptomatologie.,cela nous permettra de ne pas passer à coté des **PDM de Travell & Simons**

- Au total en pratique devant **une céphalée** ,**une cervicalgie**, une dl d’ **épaule**,une **dorsalgie**, une lombalgie,une f**essalgie**,une pseudo **sciatique**,une dl du **genou,une nevralgie**  etc…faire l’examen neuro-rhumato-orthopédique et rajouter le **pincer-rouler** pour identifier le **SCTM de Maigne** et palper **tous** les muscles loco-régionaux pour ne pas laisser passer un point gâchette de **T&S.**

# MERCI (pronostic pour le Mondial)